



CARDIOLOGÍA DEL ADULTO - PRESENTACIÓN DE CASOS

Aneurisma coronario micótico: Reporte de dos casos

Mycotic coronary aneurysm: report of two cases

Franco J. Vallejo G., MD.⁽¹⁾; Carlos Eusse, MD.⁽¹⁾; Carlos Tenorio, MD.⁽¹⁾; Carlos Uribe, MD.⁽¹⁾; Andrés Fernández, MD.⁽²⁾; Juan C. Ortiz, MD.⁽¹⁾

Medellín, Colombia.

En años recientes, el número de intervenciones percutáneas con implantación de stents ha incrementado de manera dramática, y a pesar del gran auge del dispositivo los reportes de infecciones son extremadamente raros. En este artículo se reportan dos casos de aneurismas micóticos luego de la implantación de *stents* con presentación y evolución clínicas diferentes.

PALABRAS CLAVE: *stent*, infección, aneurisma micótico.

In recent years, the number of percutaneous interventions with stent implantation has increased dramatically. Despite the boom in this device, reports of infections are extremely rare. This article reports two cases of mycotic aneurysms after implantation of stents with different clinical presentation and evolution.

KEY WORDS: *stent*, infection, mycotic aneurysm.

(Rev Colomb Cardiol 2011; 18: 52-54)

Introducción

Los stents constituyen un importante cambio en la cardiología intervencionista, implantándose en más de 90% de los casos en los que se realiza intervencionismo percutáneo (1).

Se sabe que la inserción de cuerpos extraños predispone al desarrollo de infecciones; y es así como la implantación de dispositivos médicos se ha convertido en uno de los factores de riesgo que más contribuye a la aparición de infecciones nosocomiales. A pesar de esto, los reportes de infecciones del *stent* coronario son extremadamente raros (2).

Caso 1

Pacientes de género masculino, de 49 años de edad, con historia de enfermedad coronaria que requirió dos intervenciones coronarias, la primera con implantación de *stent* en la arteria descendente anterior, y la segunda veinte días previos al ingreso con colocación de *stent* en la arteria circunfleja. Con duración de disnea progresiva, dolor torácico y fiebre de dos semanas.

Ingresó con ingurgitación yugular a 45°, estertores hasta tercio medio de ambos campos pulmonares, sin soplos cardiacos y hepatomegalia. Se tomó electrocardiograma que no evidenció algún trastorno, y ecocardiograma transtorácico que mostró cardiopatía dilatada con fracción de eyección de 30% y derrame pericárdico en cantidad moderada. Así mismo, se ordenó cuadro hemático que indicó leucocitosis.

Durante su evolución presentó picos febriles de 41°C y elevación de reactantes de fase aguda, obteniendo tres hemocultivos positivos para *Staphylococcus aureus* sensible a la meticilina, por lo cual se inició terapia antibiótica con oxacilina parenteral. Ante estos hallazgos se realizó angio-TAC multicorte de tórax con reconstrucción

(1) Clínica Cardiovascular Santa María, Medellín, Colombia.

(2) Instituto CORBIC, Medellín, Colombia.

Correspondencia: Dr. Franco J. Vallejo, Calle 78B No. 75-21. Tel.: (57-4) 445 40 00. Medellín, Colombia. Correo electrónico: homefra78@yahoo.es

Recibido: 28/07/2010. Aceptado: 19/10/2010.

tridimensional, la cual reveló dilatación aneurismática (27 x 19 mm) que se llenaba con contraste en el segmento proximal al *stent* previamente implantado en la arteria circunfleja, además de oclusión del mismo vaso distal al *stent* y hemopericardio moderado (Figura 1A).

Tras seis semanas de tratamiento antibiótico tuvo una recuperación clínica y radiológica satisfactoria (Figura 1B).

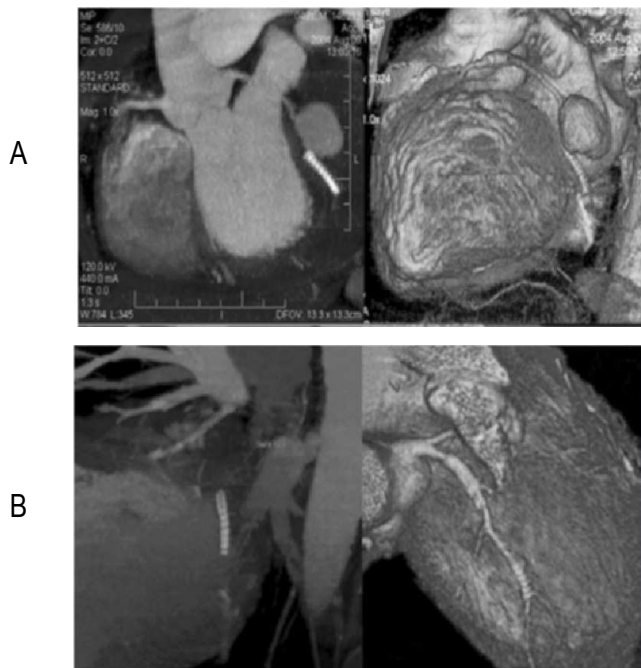


Figura 1A. Angio-TAC que evidencia gran dilatación aneurismática en el segmento proximal de la arteria circunfleja previo al *stent*.
Figura 1B. Control que muestra desaparición del aneurisma.

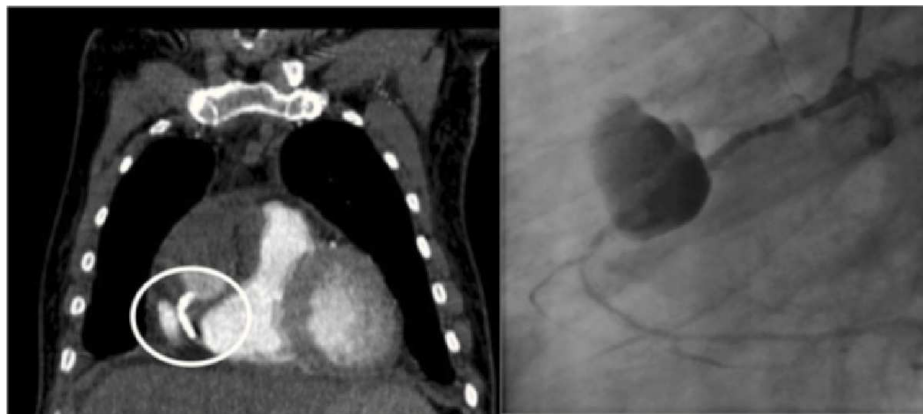


Figura 2. Angio-TAC y coronariografía que indican aneurisma en la coronaria derecha.

Caso 2

Paciente de género masculino, de 65 años de edad, con antecedentes de insuficiencia renal crónica estadio 5, diabetes mellitus 2, hipertensión arterial y enfermedad coronaria; historia de *stent* en arteria coronaria derecha (ACD) y arteria descendente anterior (ADA) cuatro meses previos al ingreso; con dos meses de dolor torácico, y exacerbación de la sintomatología más fiebre no cuantificada y síntomas constitucionales cuatro días previos a la hospitalización.

Se evidenció palidez, sudoración, hipotensión y fiebre, con estertores crepitantes en bases pulmonares, hepatomegalia y edema de miembros inferiores. El electrocardiograma mostró onda T negativa en la pared lateral alta, y el cuadro hemático leucocitosis, neutrofilia, PCR elevada y biomarcadores cardiacos positivos.

Se obtuvieron tres hemocultivos positivos para *Staphylococcus aureus* resistente a la meticilina por lo cual se inició terapia antibiótica dirigida, de la cual se obtuvo respuesta pobre y empeoramiento del estado general. Dada la persistencia de la sintomatología, se realizaron coronariografía y angio-TAC de tórax que mostraron gran dilatación aneurismática (20 x 10 mm) en ACD (Figura 2). Fue llevado a la unidad de cuidado intensivo donde falleció posteriormente.

Discusión

Si bien se desconoce la incidencia de infecciones del *stent* coronario, el bajo número de reportes publicados sugiere que es una complicación de la intervención coronaria percutánea poco común. La incidencia de hemocultivos positivos luego del procedimiento es de 7,3% luego de un cateterismo diagnóstico y de 4,6% luego de una intervención coronaria percutánea; las bacterias aisladas más comunes son *Staphylococcus aureus*, *Staphylococcus coagulasa* negativo, y *Streptococos* del grupo B (1).

En los dos casos que se reportan la infección se manifestó de forma subaguda, entre veinte días y cuatro meses. La sintomatología predominante fue la fiebre, el dolor torácico y la disnea; los

hemocultivos fueron positivos en los dos pacientes y el germen identificado fue *Staphylococcus aureus* meticilino-sensible.

La identificación del foco infeccioso requiere imágenes cardíacas específicas, que incluyen ecocardiografía transtorácica y transesofágica, angiografía coronaria, tomografía axial computarizada y resonancia magnética nuclear (4). Dada la poca evidencia disponible, no existen recomendaciones acerca de cuál de los métodos diagnósticos en mención sea el de elección, por lo cual se utilizan con base en la experiencia local (3).

La terapia dirigida de elección son los antibióticos endovenosos, pero, en vista de que las infecciones por cuerpo extraño son extremadamente resistentes a los antibióticos, podría requerirse cirugía con debridamiento y/o remoción del *stent* (5). Los casos que se exponen se trataron sólo con terapia endovenosa, logrando una supervivencia de 50%. En cuanto a los casos que se reportan en la literatura, de un total de diez, seis requirieron

tratamiento quirúrgico adicional, con una mortalidad de 50% durante el intra y el post-operatorio, lo que sugiere un modesto beneficio de la cirugía en esta población (6, 7).

Bibliografía

1. Kaufman BA, Kaiser C, Pfisterer ME, Bonetti PO. Coronary stent infection: A rare but severe complication of percutaneous coronary intervention. *Swiss Med Wkly* 2005; 135: 483-7.
2. Liu JC, Cziperle DJ, Kleinman B, Loeb H. Coronary abscess: a complication of stenting. *Catheter Cardiovasc Interv* 2003; 58: 69-71.
3. Bangher M, Liva P, Baccaro J. Coronary stent infection: case report and definition. *Rev Esp Cardiol* 2003; 56: 325-6.
4. Golubev N, Schwammenthal E, Di Segni E, Pudil R, Hay I, Feinberg MS. Echocardiographic imaging of coronary artery abscess following stent implantation. *Echocardiography* 2004; 21: 87-8.
5. Singh H, Singh C, Aggarwal N, Dugal JS, Kumar A, Luthra M. Mycotic aneurysm of the left anterior descending artery after sirolimus-eluting stent implantation: A case report. *Catheter Cardiovasc Interv* 2005; 65: 282-5.
6. Aoki J, Kirtane A, Leon M, Dangas G. Coronary artery aneurysms after drug-eluting stent implantation. *J Am Coll Cardiol Intv* 2008; 1: 14-21.
7. Virmani R, Guagliumi G, Farb A, Musumeci G, Grieco N, Motta T, Mihalcsik L, Trespili M, Valsecchi O, Kolodgie FD. Localized hypersensitivity and late coronary thrombosis secondary to a sirolimus-eluting stent: Should we be cautious? *Circulation* 2004; 109: 701-5.