



CARDIOLOGÍA DEL ADULTO - PRESENTACIÓN DE CASOS

Síncope inducido por el ejercicio. Reporte de un caso

Exercise-induced syncope: case report

Andrés Alvarado, MD.⁽¹⁾; Carlos Quiroz, MD.⁽²⁾; Iván Melgarejo, MD.^(2,3)

Bogotá, Colombia.

El síncope asociado con el ejercicio es una condición que debe alertar al médico tratante; en primera instancia, se descartan alteraciones estructurales cardíacas que predispongan a muerte súbita, y en segundo lugar se evalúa la presencia de arritmias que potencialmente causen esta condición. En pacientes mayores de 35 años se descartan la enfermedad coronaria y las valvulopatías como eventuales causas.

En sujetos que entrenan de manera frecuente, el tono vagal aumentado es una condición adaptativa común que a veces puede causar síncope cardioinhibitorio asociado con el ejercicio, cuya presentación puede variar desde bradiarritmias hasta asistolia, por lo cual constituye un reto diagnóstico.

PALABRAS CLAVE: síncope neurocardiogénico, ejercicio, prueba de esfuerzo, asistolia, muerte súbita.

Exercise-induced syncope is a condition that should alert the treating physician; structural cardiac abnormalities that predispose to sudden death should be discarded, and the presence of arrhythmias that may potentially cause this condition are evaluated. In patients over 35 years, coronary and valvular disease are ruled-out as a possible cause of syncope associated with exercise.

In subjects who train frequently, increased vagal tone is a common adaptive condition that may sometimes cause cardio-inhibitory syncope associated with exercise, whose presentation may vary from bradyarrhythmia to asystolia, thereby providing a diagnostic challenge.

KEYWORDS: neurocardiogenic syncope, exercise, stress test, asystolia, sudden death.

(Rev Colomb Cardiol 2011; 18: 124-128)

Institución: Fundación Clínica Shaio, Departamento de Cardiología no Invasiva. Bogotá, DC., Colombia.

(1) Universidad El Bosque. Bogotá, Colombia.

(2) Fundación Clínica Shaio. Bogotá, Colombia.

(3) Universidad del Rosario. Bogotá, Colombia.

Correspondencia: Dr. Andrés Alvarado, Cra. 20 No. 134^o-30 Apto. 203. Tel.: 2 74 49 17. Cel.: 318 269 51 83 - 300 214 90 68. Bogotá, Colombia. Correo electrónico: andresalvarado@hotmail.com

Recibido: 19/08/2010. Aceptado: 19/10/2010.

Introducción

En la práctica médica, el síncope asociado con el ejercicio es una condición que representa una alarma tanto para el paciente como para el personal de salud.

Dicha condición puede ser la manifestación inicial de alteraciones cardiovasculares estructurales y eléctricas que pueden predisponer a muerte súbita, de ahí que el enfoque inicial en este tipo de pacientes debe ir encaminado a identificar estas alteraciones.

En individuos menores de 35 años, las principales alteraciones a descartar son: miocardiopatía hipertrófica, displasia arritmogénica del ventrículo derecho, alteraciones del sistema de conducción eléctrico (p.ej. síndrome de QT prolongado, síndrome de Brugada, taquicardia o fibrilación ventricular polimórfica catecolaminérgica), valvulopatías (siendo la estenosis aórtica la de mayor importancia) y anomalías congénitas de la circulación coronaria (1).

En mayores de 35 años, la enfermedad coronaria se identifica como la más frecuente, y otras causas como las valvulopatías y las arritmias secundarias a cardiopatías establecidas, la siguen en importancia (2).

El estudio de pacientes que han tenido síncope durante la práctica deportiva, debe incluir, en primera instancia, la realización de una buena historia clínica que identifique antecedentes cardiovasculares personales y familiares, síntomas previos al evento, momento del ejercicio en el cual ocurre el evento y tiempo de pérdida de la conciencia; en las ayudas diagnósticas el electrocardiograma, el ecocardiograma y la prueba de esfuerzo buscan la identificación de causas potenciales que puedan llevar a muerte súbita (3).

Sin embargo, en algunos casos no se logra establecer una causa (alteración eléctrica ni estructural) del síncope asociado con el ejercicio. Por tal razón, resulta pertinente conocer algunas adaptaciones fisiológicas en los deportistas y ciertas características del ejercicio que pueden explicar la etiología del síncope.

Caso clínico

Paciente de 48 años, de género masculino, natural y procedente de Bogotá, con historia de varios años de evolución de episodios de pérdida de la conciencia relacionados con el final del ejercicio, no precedidos de palpitaciones ni dolor torácico con episodios de varios minutos de duración (menor de cinco minutos), quien consulta al servicio de urgencias de la Clínica Shaio por un último evento al finalizar su rutina de entrenamiento físico consistente en trabajo sobre bicicleta estática.

Como antecedentes refirió diagnóstico de síncope neurocardiogénico desde 1994, enfermedad de flujos lentos coronarios por arteriografía coronaria en el mismo año, síncope por hipersensibilidad del seno carotídeo tipo cardioinhibitorio con pausa de 4 segundos. En 2008 se le indicó implante de marcapasos definitivo no aceptado por el paciente.

Éste se ejercita regularmente, con un mínimo de cuatro sesiones de ejercicio físico por semana, cada una de sesenta minutos de duración, manejando intensidades altas (por percepción del esfuerzo), y narró que los episodios se han presentado luego de actividades deportivas como jugar fútbol y sesiones de trote y ciclismo (bicicleta estática, spinning, ciclomontañismo).

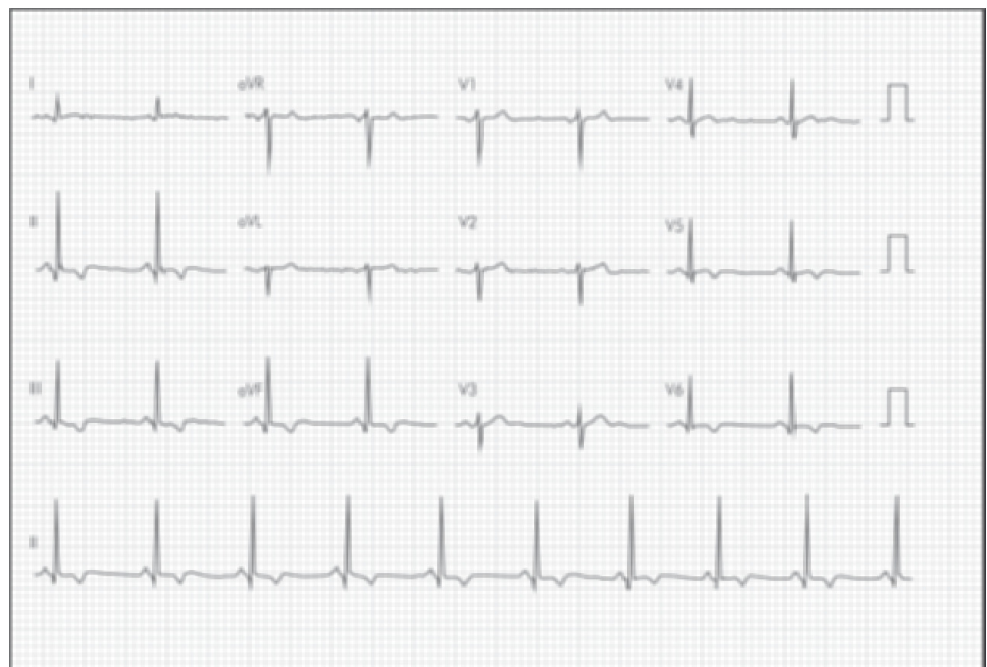


Figura 1. Electrocardiograma de reposo.

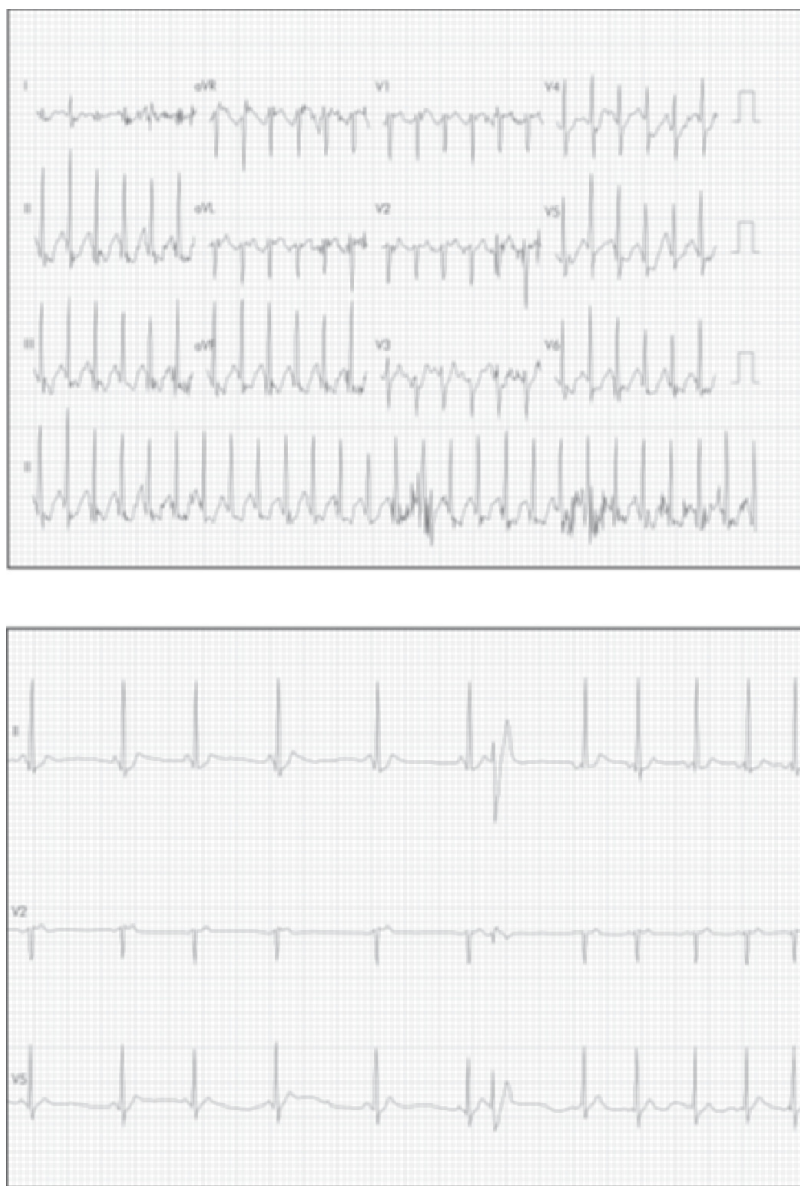

Figura 2 A. Electrocardiograma de recuperación inmediata (frecuencia cardíaca máxima 154). B. Un minuto post-ejercicio (frecuencia cardíaca 60).

El examen físico cardíaco de ingreso revela un corazón rítmico y sin soplos; pero, por recurrencia de los síntomas, se decide hospitalizarlo para estudio de síncope. El electrocardiograma muestra alteración de la repolarización anterolateral con elevación del punto J e hipertrofia septal y signos de sobrecarga ventricular izquierda; la troponina es negativa. Luego se llevó a coronariografía que mostró tronco izquierdo sin lesiones, arteria descendente anterior y circunfleja sin lesiones, arteria del ramus intermedio de pequeño calibre con placa proximal que ocluye el 50% del vaso y coronaria

derecha sin lesiones. La ventriculografía reportó función ventricular conservada. El ecocardiograma transtorácico indicó hipertrofia septal asimétrica (19 mm) e hipertrofia concéntrica leve a moderada y fracción de eyección del ventrículo izquierdo del 65%. Por lo anterior, se solicitó un ecocardiograma de estrés con ejercicio para valorar el gradiente intraventricular y la obstrucción del tracto de salida del ventrículo izquierdo.

El electrocardiograma de reposo antes del inicio del esfuerzo evidenció ritmo sinusal, eje normal e inversión de la onda T inferior y lateral (Figura 1).

Se inició un protocolo de Bruce, el cual fue tolerado por el paciente, con respuesta presora y cronotrópica dentro de lo normal; durante la etapa número 3 se evidenciaron cambios electrocardiográficos (depresión significativa del segmento ST en cara inferior) que le otorgaron el carácter de positivo a la prueba, aunque asintomática.

El paciente realizó tres etapas completas del protocolo y una vez finalizó el esfuerzo se le indica retomar su posición en decúbito supino con inclinación lateral izquierda para toma de las imágenes ecocardiográficas; permanece asintomático.

En el primer minuto de recuperación disminuyó su frecuencia cardíaca máxima de 154 latidos por minuto a 60 latidos por minuto (Figura 2).

En este instante manifestó síntomas prodrómicos de síncope (sensación de desvanecimiento, mareo, sudoración, frialdad), perdió el conocimiento, y se observó diaforético y con palidez mucocutánea marcada. Se tomaron registros electrocardiográficos que evidencian pausas inicialmente de 4 y 5 segundos y posteriormente, la más prolongada, de 11 segundos; después de un minuto de finalizado el ejercicio, recuperó espontánea y completamente el estado de alerta (Figura 3).

Con un trazado electrocardiográfico inmediato que evidenció bradicardia sinusal (frecuencia cardíaca de 40 latidos por minuto), a los 5 minutos de finalizado el

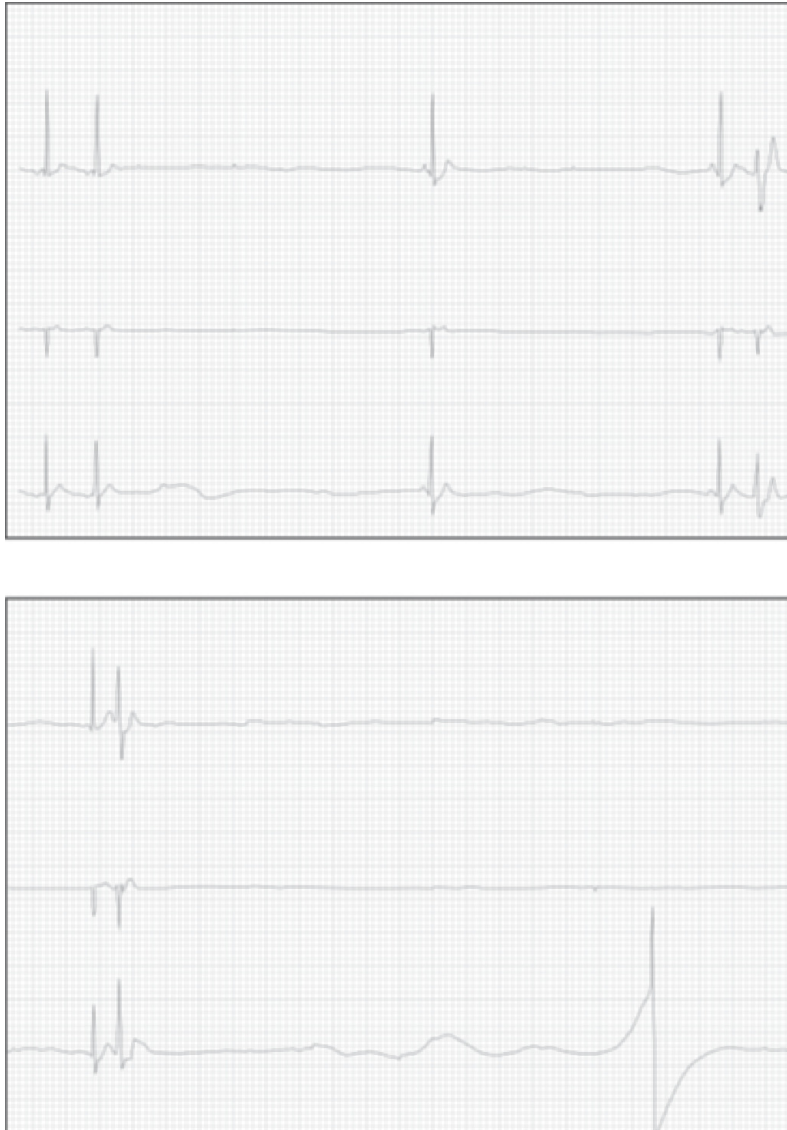


Figura 3. Trazados electrocardiográficos (DII, V₂, V₃) al primer minuto de recuperación que evidencian las pausas sinusales post-ejercicio.

ejercicio alcanzó los 70 latidos por minuto. En las imágenes ecocardiográficas post-ejercicio no se observó gradiente intraventricular así como tampoco alteraciones en el tracto de salida del ventrículo izquierdo ni en la contractilidad.

Se diagnosticó síncope neurocardiogénico tipo cardioinhibitorio y dado su antecedente de síncope por hipersensibilidad del seno carotídeo tipo cardioinhibitorio, se le implantó marcapasos bicameral definitivo.

Adicionalmente, se le dieron indicaciones y recomendaciones para el manejo del síncope vasovagal.

Síncope post-ejercicio

Cuando el clínico se enfrenta ante un caso como este, el punto inicial que permite realizar un acercamiento diagnóstico y pronóstico es establecer de manera concreta si el episodio se presentó durante la práctica deportiva o una vez ésta finalizó; el síncope que ocurre luego de finalizar la práctica deportiva, generalmente excluye las alteraciones estructurales cardíacas como causa (3).

El síncope post-ejercicio suele tener dos causas principales: la primera es una forma acentuada de la hipotensión fisiológica post-ejercicio y la segunda es mediación neural (síncope vasovagal) (3).

La hipotensión post-ejercicio como fenómeno fisiológico se ha descrito en múltiples deportes, principalmente dinámicos (atletismo, natación, ciclismo), siendo secundario a la sumatoria de mecanismos locales y centrales (4-6).

En términos generales, el síncope secundario a hipotensión post-ejercicio se caracteriza por una disminución persistente de la resistencia vascular periférica que no es compensada por el gasto cardíaco (3).

En el caso que se expone, los episodios de síncope son compatibles con la mediación neural, donde los factores determinantes son la reducción de la bomba muscular con subsecuente disminución de la precarga y el aumento del tono vagal (3).

Estos episodios ocurren, sobre todo, en sujetos que permanecen de pie sin movimiento alguno, observándose de 5 a 10 minutos post-ejercicio. La incidencia reportada asociada a pruebas de esfuerzo en banda rodante, oscila entre 0,3% y 3% y se considera una condición benigna (7).

La mayoría de casos de síncope post-ejercicio reportados son de tipo cardioinhibitorio, evidenciado tanto por bradicardia extrema como asistolia. Se observa primordialmente en

atletas entrenados o en sujetos regularmente activos, con valores de consumo de oxígeno por encima del promedio de la población general, en cuyos casos el principal desencadenante es el aumento del tono vagal (1, 8).

Durante la evaluación clínica de un paciente con síncope asociado al ejercicio, el acercamiento inicial se enfoca en descartar causas potencialmente fatales que predispongan a muerte súbita, y una vez hecho, se prosigue con la evaluación de la fisiología del ejercicio y post-ejercicio para determinar si el deportista está siguiendo el camino correcto durante su entrenamiento, y corregir alguna alteración en caso de existir. Es común que al optimizar el proceso fisiológico del entrenamiento se logren reducir los síntomas presíncope y de episodios de síncope.

Como siguiente instancia y si bien no es común la presentación de este tipo de síncope cardiorritmicos post-ejercicio, es una situación que no debe pasar inadvertida, teniendo en cuenta que puede conducir a bradiarritmias e incluso asistolia (2, 3).

Una vez demostrada la presentación cardiorritmica del síncope, se iniciará un manejo integral que incluye medidas no farmacológicas, rehabilitación y medidas farmacológicas; estas últimas en casos sin respuesta adecuada.

Bibliografía

1. Maron BJ, Pelliccia A. The heart of trained athletes cardiac remodeling and the risks of sports, including sudden death. *Circulation* 2006; 114 (15): 1633-44.
2. Brignole M, Alboni P, Benditt D, et al. Guidelines on management (diagnosis and treatment) of syncope. *Eur Heart J* 2001; 22: 1256-1306.
3. Krediet CT, Wilde AA, Wieling W, Halliwill JR. Exercise related syncope, when it's not the heart. *Clin Auton Res* 2004; 14 (Suppl 1): 25-36.
4. Kulics JM, Collins HL, DiCarlo SE. Post-exercise hypotension is mediated by reductions in sympathetic nerve activity. *Am J Physiol* 1999; 276: H27-H32.
5. Patil RD, DiCarlo SE, Collins HL. Acute exercise enhances nitric oxide modulation of vascular response to phenylephrine. *Am J Physiol* 1993; 265: H1184-H1188.
6. Halliwill JR. Mechanisms and clinical implications of post-exercise hypotension in humans. *Exerc Sport Sci Rev* 2001; 29: 65-70.
7. Tsutsumi E, Hara H. Syncope after running. *Br Med J* 1979; 6203: 1480.
8. Huston TP, Puffer JC, Rodney WM. The athletic heart syndrome. *N Engl J Med* 1985; 313: 24-32.