



CARDIOLOGÍA PEDIÁTRICA - PRESENTACIÓN DE CASOS

Malformación aneurismática de la vena de Galeno. Reporte de un caso

Vein of Galen aneurysmal malformation: a case report

Luis F. Carvajal, MD.; Horacio Gómez, MD. Juan F. Gómez, MD.; Miguel A. Ruz, MD.

Medellín, Colombia.

Las malformaciones aneurismáticas de la vena de Galeno representan aproximadamente un tercio de todas las malformaciones vasculares intracraneales en la edad pediátrica; sin embargo, existe poca referencia en el medio. Los pacientes con este tipo de malformación presentaban altas tasas de morbimortalidad hasta la década de los noventa; desde entonces el desarrollo en las técnicas de diagnóstico prenatal y de terapia endovascular han permitido modificar el pronóstico de esta población.

Se describe el caso de un paciente en quien se hizo diagnóstico prenatal, se realizó tratamiento con terapia endovascular a los cuatro meses de vida, y se obtuvieron buenos resultados.

Se hace énfasis en el diagnóstico temprano y en la prevención de secuelas a través de una intervención oportuna.

PALABRAS CLAVE: malformación de la vena de Galeno, terapia endovascular, hidrocefalia, secuelas.

Aneurysmal malformations of the vein of Galen represent approximately one third of all intracranial vascular malformations in children. However, in our country we have few references. Patients with this type of malformation had high morbi-mortality rates until the early nineties; since then, the development of techniques of prenatal diagnosis and endovascular therapy have allowed to modify the prognosis of these patients.

We describe the case of a patient in whom prenatal diagnosis of aneurysmal malformation of the vein of Galen was made, and was managed at four months of age with endovascular therapy with good results.

We emphasize on early diagnosis and prevention of sequelae through appropriate intervention.

KEY WORDS: malformation of the vein of Galen, endovascular therapy, hydrocephalus, sequelae.

(Rev Colomb Cardiol 2011; 18: 162-168)

(1) Clínica Cardiovascular, Congregación Mariana. Medellín, Colombia.

Correspondencia: Luis F. Carvajal. Correo electrónico: lfkalil@gmail.com

Recibido: 17/09/2010. Aceptado: 18/01/2011.

Introducción

Las malformaciones aneurismáticas de la vena de Galeno representan el 1% de las alteraciones vasculares en la población general, y corresponden al 30% de todas las malformaciones vasculares intracraneales en la población pediátrica (1).

La clasificación de la lesión se puede hacer desde el punto de vista anatómico, así (3):

- Malformación aneurismática de la vena de Galeno.
- Dilatación aneurismática de la vena de Galeno.
- Várices de la vena de Galeno.
- Dilatación dural de la vena de Galeno.

También se puede clasificar según la angio-arquitectura, en forma coroide y forma mural (11, 13, 15).

Las manifestaciones clínicas se dividen principalmente en dos tipos, las que se relacionan con falla cardíaca y las neurológicas. Las primeras se deben a los cortocircuitos arteriovenosos cerebrales que ocasionan hiperflujo pulmonar, dilatación de cavidades cardíacas e incluso pueden llevar a hipertensión pulmonar, lo cual ocurre característicamente en el período neonatal. Las manifestaciones neurológicas, por su parte, se deben a la congestión venosa y al flujo anormal de líquido cefalorraquídeo, que se dan por lo general en lactantes y pacientes mayores.

En la década de los sesenta, Gold (2) describió tres grupos de pacientes con base en sus manifestaciones clínicas y algunos años más tarde se adicionó un cuarto grupo (12). Los grupos resultantes fueron los siguientes:

- Neonatos con insuficiencia cardíaca.
- Lactantes y preescolares con hidrocefalia y convulsiones.
- Niños mayores o adultos con cefalea y hemorragia subaracnoidea.
- Neonatos y lactantes con macrocefalia y mínimos síntomas cardíacos.

El diagnóstico se puede realizar en forma prenatal desde el segundo trimestre del embarazo (3, 7, 16). En el período neonatal la ecografía cerebral ofrece una excelente correlación clínico–diagnóstica, la cual se debe complementar con una imagen por resonancia magnética cerebral que permite detallar la anatomía de la lesión y el compromiso en el sistema nervioso central (7, 8).

La terapia endovascular cambió el pronóstico de estos pacientes. En la década de los ochenta, cuando se realizaba manejo quirúrgico, la mortalidad oscilaba alrededor de 90% para todos los grupos etáreos, siendo aún más alta cuando se tomaba sólo el grupo de neonatos (95%-100%) (3, 7, 13). En la actualidad, las experiencias publicadas en grupos con gran número de pacientes, reportan una mortalidad alrededor de 10% para todas las edades (se puede elevar hasta 50% cuando se hace intervención en el período neonatal) (3, 7, 14).

En los centros con mayor experiencia se describen secuelas neurológicas moderadas y severas en 15% y 10% respectivamente y, por lo tanto, 70% de pacientes con un neurodesarrollo normal. Estas cifras pueden variar dependiendo de los subgrupos etáreos, del momento en el que se realice la intervención, de la gravedad del cuadro inicial y de la experiencia del grupo tratante (3, 7, 13, 14).

Presentación del caso

Paciente de género masculino, evaluado a los siete días de vida en el servicio de cardiología pediátrica, con diagnóstico prenatal de malformación aneurismática de la vena de Galeno (Figura 1) confirmada por resonancia magnética pos-natal (Figura 2). Trajo ecocardiograma que reportó leve dilatación de cavidades, de la vena cava superior así como del tronco de la arteria pulmonar, cierre espontáneo del *ductus*, foramen oval permeable y buena función ventricular. Recibió tratamiento con diurético vía oral y se citó para control en seis semanas con ecocardiograma y ecografía transfontanelar.

Fue evaluado nuevamente a las cinco semanas, con ecocardiograma, cuyo resultado fue normal; la ecografía transfontanelar reportó aneurisma de la vena de Galeno de 16 x 26 mm, con ventriculomegalia. Se solicitó nueva resonancia nuclear magnética.

Tres semanas más tarde fue evaluado por el equipo de Radiología/neurovascular con nueva resonancia cerebral, en la que se detectó aumento del perímetro cefálico, hidrocefalia sin paso transependimario de líquido cefalorraquídeo, aumento del tamaño del aneurisma y sospecha de hipertensión venosa (Figura 4). Se decidió tratar la malformación deseando que cesara la hidrocefalia; en caso de que ésta no se controlara, se realizaría procedimiento endoscópico con ruptura del piso del tercer ventrículo.

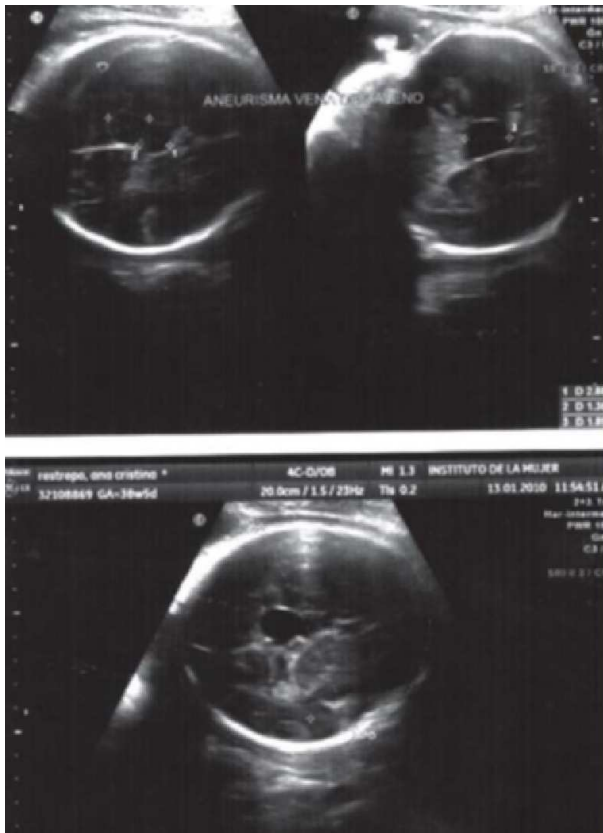

Figura 1. Ecografía prenatal en donde se observa malformación aneurismática de la vena de Galeno.

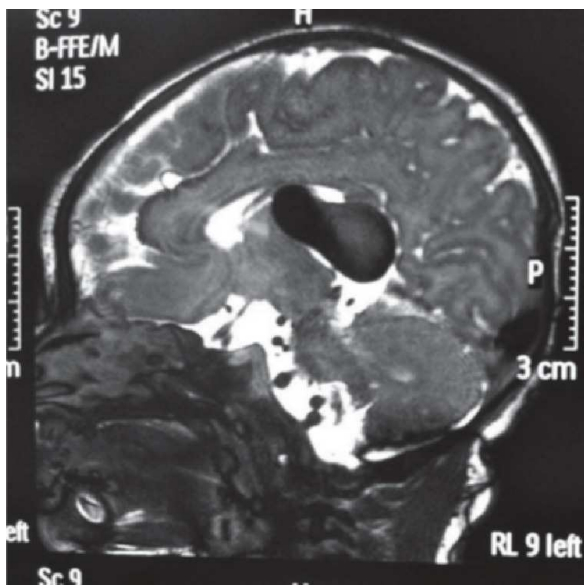


Figura 2. Imagen por resonancia magnética realizada durante el período neonatal, en donde se observa malformación aneurismática de la vena de Galeno.

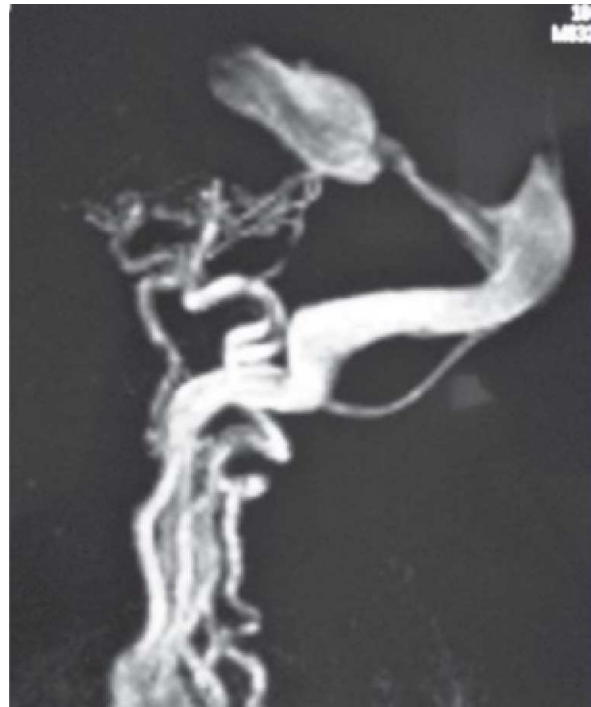

Figura 3. Fase venosa de la angiorresonancia cerebral; se observa malformación aneurismática de la vena de Galeno y los vasos que la nutren, también el seno falcino con estenosis a la salida de la dilatación.

A los cuatro meses de vida fue llevado a terapia endovascular. Se realizó procedimiento bajo anestesia general, usando la ruta femoral derecha, vía arterial con catéter 4 fr de micropuntura. A través de él se pasó un catéter vertebral 4 Fr (Excelsior SL-10, Ref. 168190) y mediante guía hidrofílica (TRANSEND 0,010), se hizo la arteriografía cerebral, que consistió en dos proyecciones laterales de cada arteria carótida interna: una proyección lateral y una antero-posterior de la circulación vertebro-basilar. Se demostró la lesión ya documentada en los estudios anteriores no invasivos, la cual se trataba de una malformación aneurismática de la vena de Galeno (exactamente de la vena prosencefálica medial), de tipo mural nutrida por la porción distal de la cerebral posterior derecha. Bajo Road Mapping se llevó el microcatéter Excelsior y en el sitio de entrada de la arteria a la dilatación se colocaron dos espirales desprendibles (GDC 10 UltraSoft, Ref. 343204) con corriente galvánica, logrando en la angiografía final la exclusión completa de la lesión (Figuras 5 a 7).

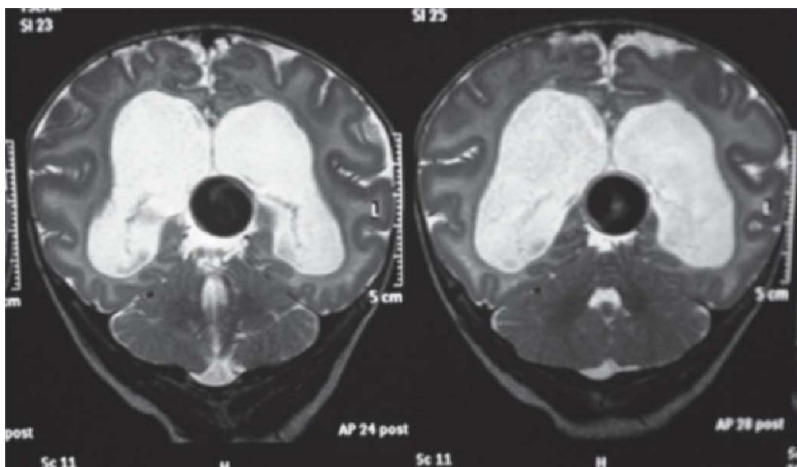


Figura 4. Resonancia magnética nuclear cerebral de control a los tres meses y medio de vida, en la que se documentó progresión de la dilatación ventricular y aumento de los diámetros de la malformación aneurismática de la vena de Galeno.

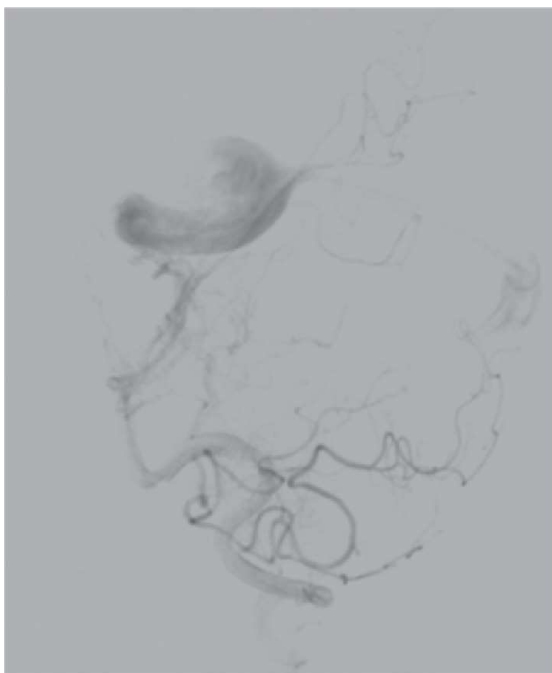


Figura 5. Arteriografía de la arteria vertebral derecha de perfil en donde se observa malformación aneurismática de la vena de Galeno.

Permaneció intubado y se pasó a la unidad de cuidado intensivo pediátrico (UCIP), donde se logró extubación programada exitosa a las 28 horas posoperatorias, sin déficit neurológico.

Al segundo día posoperatorio se realizó ecofontanelar para descartar hemorragia por presentar descenso de la hemoglobina, el cual fue normal. Al tercer día fue dado de alta con orden de

angiorresonancia ambulatoria. Fue evaluado dos semanas más tarde con angiorresonancia que reportó embolización de malformación de la vena de Galeno con mínima cantidad de flujo, acompañada de trombo en su interior en vía de organización, hidrocefalia obstructiva secundaria a compresión sobre el acueducto de Silvio, sin cambios significativos con respecto al estudio anterior (Figuras 8 y 9).

Se decidió continuar seguimiento por Neuropediatría, Cardiología pediátrica y Radiología/neurovascular.

Discusión

La malformación aneurismática de la vena de Galeno es una alteración vascular de la que se tiene poca referencia en el medio y en la que se ha venido ganando experiencia en cuanto a su tratamiento más aun con el desarrollo de la terapia endovascular y con la aparición de nuevos materiales embolizantes, lo cual se ha visto reflejado en una mejoría en el pronóstico, la mortalidad, las complicaciones asociadas al manejo y las secuelas neurológicas.

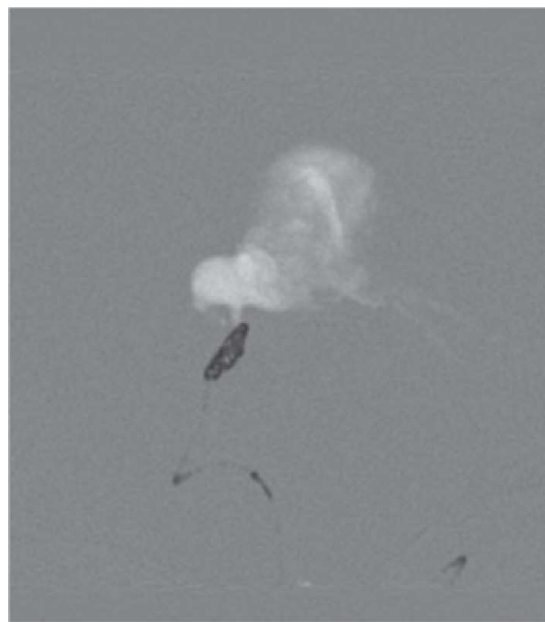

Figura 6. Embolización de la lesión con los espirales.

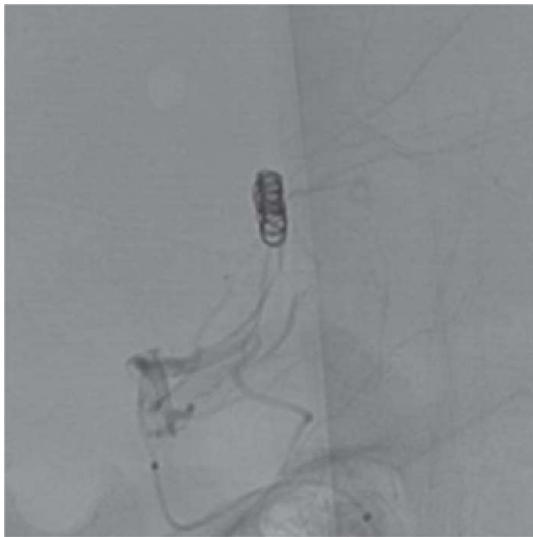

Figura 7. Arteriografía de la arteria basilar pos-embolización.

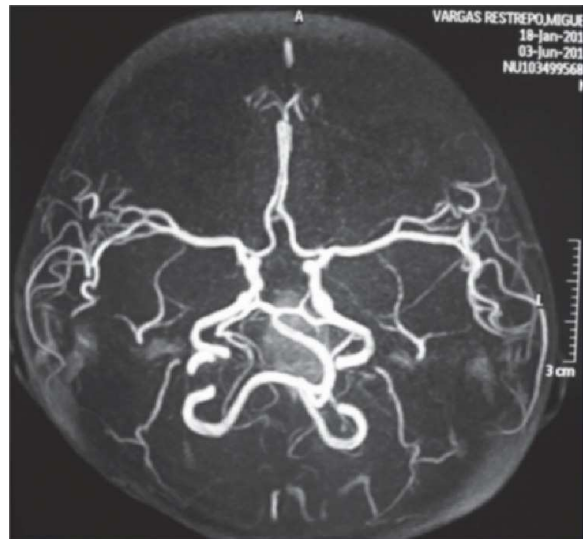


Figura 9. Angiograma pos-embolización. Se observa exclusión de la lesión aneurismática.

Desde la década de los noventa se ha mejorado el diagnóstico prenatal; éste se puede realizar a partir del segundo trimestre del embarazo (3, 7, 8, 16), lo cual es importantísimo ya que permite establecer factores pronósticos que ayudan a predeterminar el posible curso clínico de la enfermedad. Los hallazgos *in útero* (áreas de leucomalacia, más de dos arterias alimentando la malformación, cardiomegalia, dilatación de la vena yugular o de la cava inferior) y la presencia de hidrops, son elementos que ensombrecen el pronóstico y reflejan un compromiso más profundo. A diferencia de los casos en

los que no se evidencie otra malformación intracraneal, la anatomía cerebral esté conservada, haya menos de dos arterias alimentando la malformación y no existan signos de alto gasto cardíaco, es probable que no se requiera una intervención temprana (durante el período neonatal) (3, 9, 14).

En algunos centros se está utilizando la resonancia magnética nuclear prenatal para obtener una información más detallada de la lesión y de la anatomía cerebral, lo cual puede tener valor pronóstico (3, 13).

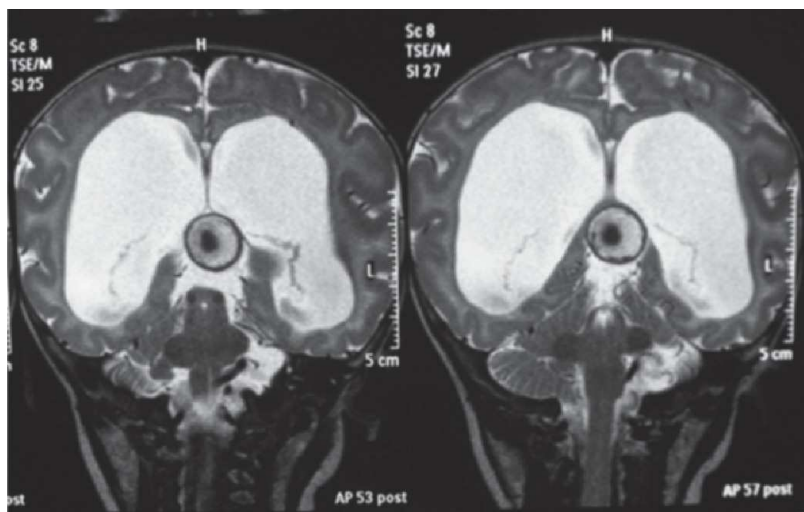


Figura 8. Resonancia magnética nuclear cerebral de control pos-embolización. Se observa un trombo dentro del aneurisma.

La angio-arquitectura de la lesión también es un elemento importante a la hora de establecer el pronóstico ya que las lesiones de tipo mural son las que mejor toleran los pacientes, tal como la que tenía el paciente del caso que aquí se expone (11, 13, 14, 17).

En el caso en cuestión el diagnóstico se hizo en el tercer trimestre del embarazo y no mostraba elementos que hicieran pensar que requería un procedimiento urgente, tal como lo demostró la evolución del paciente.

En la serie de caso de Lasjaunias y colaboradores (3), la cual es la de mayor número de pacientes publicada en la literatura, se hace mención a un período de

ventana terapéutica para el seguimiento continuo, clínico y con neuroimagen, mientras la condición del paciente lo permita, con miras a una intervención hacia el quinto mes de vida, momento que proponen como el ideal para tratar con terapia endovascular, ya que aún se puede modificar la hidrodinámica del líquido cefalorraquídeo y se disminuyen las secuelas en lo que respecta a maduración cerebral. Se debe llevar al paciente a una intervención más temprana si su condición clínica lo amerita, como en los casos de falla cardíaca intratable en el período neonatal o el desarrollo y la progresión temprana de hidrocefalia.

En el caso que se describe, se decidió llevar a terapia endovascular al cuarto mes de vida debido a la progresión de la hidrocefalia. Hay varios mecanismos fisiopatológicos descritos como responsables de la progresión de la hidrocefalia y del aumento del tamaño de la malformación (3, 13):

1. La alta presión venosa junto con la pérdida de la maduración de las vellosidades aracnoideas, llevan a alteración en la reabsorción de líquido cefalorraquídeo.

2. El hiperflujo debido a los cortocircuitos genera cambios en la pared vascular venosa ocasionando estenosis, lo que aumenta la presión venosa y favorece el desarrollo de hidrocefalia.

3. La malformación de la vena de Galeno comprime al acueducto de Silvio e impide un adecuado drenaje del líquido cefalorraquídeo.

En el paciente se consideró la ruptura del piso del tercer ventrículo como una opción terapéutica si la hidrocefalia progresaba o en su defecto, tomar la decisión de colocar una DVP, aunque esta última se asocia con mayor morbilidad a largo plazo.

Con el perfeccionamiento de las técnicas de terapia endovascular se ha conseguido reducir las cifras de complicaciones asociadas con el procedimiento. Hoy en día la mayoría de grupos utiliza la embolización transarterial con agentes líquidos, que ha demostrado menor número de complicaciones en lo referente a lesión vascular y sangrado, cuando se compara con la vía transvenosa y el uso de *coils*. Sin embargo, hay grupos con experiencia en el manejo por vía transvenosa con buenos resultados (4). La obliteración completa se alcanza en un primer procedimiento en 60% a 95% en las diferentes series, por lo que algunos pacientes

requerirán más de una sesión de embolización; varios autores reportan un promedio de 2,5 sesiones de tratamiento por niño para lograr la obliteración del aneurisma (3, 7, 14). En quienes no se logra la obliteración total del aneurisma y que clínicamente no tiene repercusión, se podría hacer seguimiento clínico y radiológico sin necesidad de una nueva intervención. La trombosis espontánea del aneurisma sin ningún tratamiento sólo ocurre entre 2% a 12% de los pacientes, por lo que no constituye una opción (3, 6, 9, 14). En el paciente del caso la embolización se realizó con *coils*, sin complicaciones relacionadas con el procedimiento. En la última resonancia evaluada se evidenció trombosis completa de la dilatación aneurismática, exclusión completa de la malformación, desarrollo normal de la sustancia blanca, aumento de la dilatación ventricular con excepción del IV, sin paso transependimario de líquido cefalorraquídeo o sinequias que estensen el acueducto de Silvio. Con estos hallazgos se llevó a ruptura del piso del tercer ventrículo por vía endoscópica, con mejoría de la hidrocefalia.

El seguimiento de estos pacientes implica la evaluación de posibles secuelas neurológicas que pueden estar presentes hasta en 30% a 50% de los pacientes, con diferentes grados de severidad y que dependerán en muchos casos de un tratamiento oportuno (3, 5, 14, 18). El estado de la función cardíaca amerita seguimiento en aquellos que desarrollaron falla cardíaca como manifestación clínica; por lo general luego de la embolización se recupera la función cardíaca y dependiendo de la evolución clínica y ecocardiográfica se podría llegar a suspender la medicación cardiovascular.

El paciente analizado no cursó con afectación cardiovascular importante. Hasta el momento (ocho meses de vida) el neurodesarrollo ha sido normal, aunque requiere seguimiento continuo por neuropediatría para evaluaciones periódicas y determinar posibles secuelas asociadas con la malformación aneurismática de la vena de Galeno.

Conclusión

El pronóstico de los pacientes con aneurisma de la vena de Galeno ha cambiado con el paso de los años y el advenimiento de las técnicas de terapia endovascular. El manejo multidisciplinario y el momento en que se decide llevar al paciente a embolización, son factores determinantes en la evolución del cuadro clínico y en la probabilidad de desarrollar secuelas.

Bibliografía

1. Long DM, Seljeskog EL, Chou SN, French LA. Giant arteriovenous malformations of infancy and childhood. *J Neuro-Surg* 1974; 40: 304-12.
2. Gold A, Ransohoff J, Carter S. Vein of Galen malformation. *Acta Neurol Scand* 1964; Suppl 40 (11 Suppl): 1-31.
3. Álvarez H, García Monaco R, Rodesch G, Sachet M, Krings T, Lasjaunias P. Vein of Galen aneurysmal malformations. *Neuroimaging Clin N Am* 2007; 17: 189-206.
4. Dowd CF, Halbach VV, Barnwell SL, Higashida RT, Edwards MS, Hieshima GB. Transfemoral venous embolization of vein of Galen malformations. *AJNR Am J Neuroradiol* 1990; 11: 643-48.
5. Fullerton HJ, Aminoff AR, Ferriero DM, Gupta N, Dowd CF. Neurodevelopmental outcome after endovascular treatment of vein of Galen malformations. *Neurology* 2003; 61: 1386-90.
6. Lasjaunias PL, Chng SM, Sachet M, Álvarez H, Rodesch G, García-Monaco R. The management of vein of Galen aneurysmal malformations. *Neurosurg* 2006; 59: S184-S94.
7. Gupta AK, Rao VR, Varma DR, Kapilamoorthy TR, Kesavadas C, Krishnamoorthy T, et al. Evaluation, management, and long-term follow up of vein of Galen malformations. *J Neurosurg* 2006; 105: 26-33.
8. Nangiana J, Lim M, Silva R, Guzmán R, Chang S. Vein of Galen malformations: part I: epidemiology, clinical presentation, and radiologic evaluation. *Contemp Neurosurg* 2008; 30: 1-7.
9. Nangiana J, Lim M, Silva R, Guzmán R, Chang S. Vein of Galen malformations: part II: management. *Contemp Neurosurg* 2008; 30 (4): 1-6.
10. Howington J, Kerber Ch, Hopkins N. Liquid embolic agents in the treatment of intracranial malformations. *Neurosurg Clin N Am* 2005; 16: 355-63.
11. González J, Ceciliano A, Zuccaro G. Malformación de la vena de Galeno. *Rev Argent Neuroc* 2006; 20: 169-72.
12. Amacher AL. The syndromes and surgical treatment of aneurysms of the great vein of Galen. *J Neurosurg* 1973; 39 (1): 89-98.
13. Hoang S, Choudhri O, Edwards M, Guzmán R. Vein of Galen malformation. *Neurosurg Focus* 2009; 27 (5): 1-7.
14. Geibprasert S, Krings T, Armstrong D, Terbrugge K, Raybaud C. Predicting factors for the follow-up outcome and management decisions in vein of Galen aneurysmal malformations. *Childs Nerv Syst* 2010; 26: 35-46.
15. García-Monaco R, De Víctor D, Mann C, Hannedouche A, Terbrugge K, Lasjaunias P. Congestive cardiac manifestations from cerebrocranial arteriovenous shunts. Endovascular management in 30 children. *Childs Nerv Syst* 1991; 7: 48-52.
16. Beucher G, Fossey C, Belloy F, Richter B, Herlicoviez M, Dreyfus M. Antenatal diagnosis and management of vein Galen aneurysm: review illustrated by a case report. *J Gynecol Obstet Biol Reprod* 2005; 34: 613-19.
17. Raybaud C, Strother C, Hald J. Aneurysm of the vein Galen: embryonic considerations and anatomical features relating to the pathogenesis of the malformation. *Neuroradiology* 1989; 31: 109-28.
18. Jones B, Bail W, Tomsick T, Millard J, Crone K. Vein of Galen malformation: Diagnosis and treatment of 13 children with extended clinical follow up. *Am J Neuroradiol* 2003; 24 (9): 1923-25.
19. Thiex R, Williams A, Smith E, Scott R, Orbach D. The use of Onyx for embolization of central nervous system arteriovenous lesions in pediatric patients. *Am J Neuroradiol* 2010; 31 (1): 112-20.