



## CASO CLÍNICO

# Vena cava superior izquierda persistente

Gustavo Restrepo<sup>a</sup>, Erik Trespalcacios<sup>b,\*</sup>, Salim Ahumada<sup>b</sup>, Nancy Toro<sup>c</sup>

<sup>a</sup> Servicio de Cardiología No Invasiva, Clínica Medellín, Medellín, Colombia

<sup>b</sup> Fellow de Ecocardiografía, Clínica Medellín; Universidad CES, Medellín, Colombia

<sup>c</sup> Servicio de Radiología, Clínica Medellín, Medellín, Colombia

Recibido el 24 de septiembre de 2013; aceptado el 21 de marzo de 2014

### PALABRAS CLAVE

Defectos cardíacos  
congénitos;  
Ecocardiografía;  
Venas;  
Diagnóstico

**Resumen** La vena cava superior izquierda persistente es la anomalía más común del drenaje venoso del tórax y con frecuencia acompaña a otras anomalías congénitas. Generalmente, su hallazgo es incidental durante la inserción de catéteres venosos centrales. Su diagnóstico puede hacerse por medio de múltiples técnicas de imagen. El principal hallazgo ecocardiográfico es un seno coronario dilatado que sugiere la presencia de vena cava superior izquierda persistente. Cuando ésta drena en la aurícula izquierda, urge la corrección del defecto. Aunque habitualmente tiene un curso benigno, siempre que se documente vena cava superior izquierda conviene buscar otras anomalías congénitas.

© 2013 Sociedad Colombiana de Cardiología y Cirugía Cardiovascular. Publicado por Elsevier España, S.L. Todos los derechos reservados.

### KEYWORDS

Congenital heart  
defects;  
Echocardiography;  
Veins;  
Diagnosis

### Persistent left superior vena cava

**Abstract** Persistent left superior vena cava (PLSVC) is the most common variation of the thoracic venous system and it is frequently associated with other congenital defects. Its presence is usually detected during the central venous catheter insertion. An echocardiographic finding of a dilated coronary sinus is the most frequent indirect sign of PLSV presence. When this abnormal vessel drains into the left atria, a repair procedure is indicated. PLSVC course is usually benign, but when found, a search for an associated congenital cardiovascular defect is mandatory.

© 2013 Sociedad Colombiana de Cardiología y Cirugía Cardiovascular. Published by Elsevier España, S.L. All rights reserved.

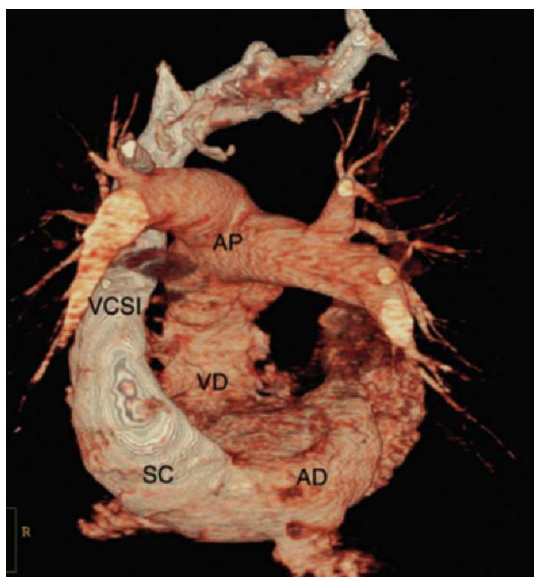
\*Autor para correspondencia.

Correo electrónico: eriktrespa@gmail.com (E. Trespalcacios).

## Caso clínico 1

Paciente de género femenino, de 66 años de edad, con antecedentes de insuficiencia cardíaca con fracción de eyección del ventrículo izquierdo (FEVI) normal, coronarias sanas (coronariografía seis meses atrás), hipertensión arterial sistémica y dislipidemia mixta. Ingresó al servicio de urgencias por clínica compatible con falla cardíaca (disnea, edema de miembros inferiores, deterioro de la clase funcional, crépitos pulmonares, ortopnea) y fibrilación auricular permanente con respuesta ventricular no controlada. Se realizó ecocardiograma transtorácico y se documentó ventrículo izquierdo con geometría normal, FEVI del 65%, ventrículo derecho de tamaño normal con disfunción sistólica severa, dilatación grave de la aurícula izquierda, dilatación leve de la aurícula derecha, insuficiencia tricúspide leve con la que se calculó presión sistólica de la arteria pulmonar (PSAP) de 35 mm Hg, insuficiencia mitral moderada y seno coronario dilatado. Se hizo impresión diagnóstica de vena cava superior izquierda persistente (VCSIP). Se inyectó solución salina agitada a través de vena del miembro superior derecho y se observó llenado de la aurícula derecha por flujo proveniente del seno coronario; luego se realizó el mismo procedimiento a través de vena del miembro superior izquierdo y se observó llenado de la aurícula derecha por flujo proveniente del seno coronario.

Se solicitó angio-TAC de tórax que reportó VCSIP como único vaso de drenaje superior, que discurría lateral a la arteria pulmonar izquierda, llegaba al seno coronario, que se observó dilatado, llenaba la aurícula derecha. No se apreció vena cava superior derecha. La aurícula izquierda tenía drenaje venoso pulmonar normal. La vena cava inferior era normal, y la vena hemiaóxicos drenaba a la VCSIP (fig. 1).



**Figura 1** Vista posterior con reconstrucción digital de angio-TAC en la que se evidencia vena cava superior izquierda persistente (VCSIP), seno coronario (SC), aurícula derecha (AD), tronco de arteria pulmonar y sus ramas principales (AP). Nótese la ausencia de vena cava superior derecha.

## Caso clínico 2

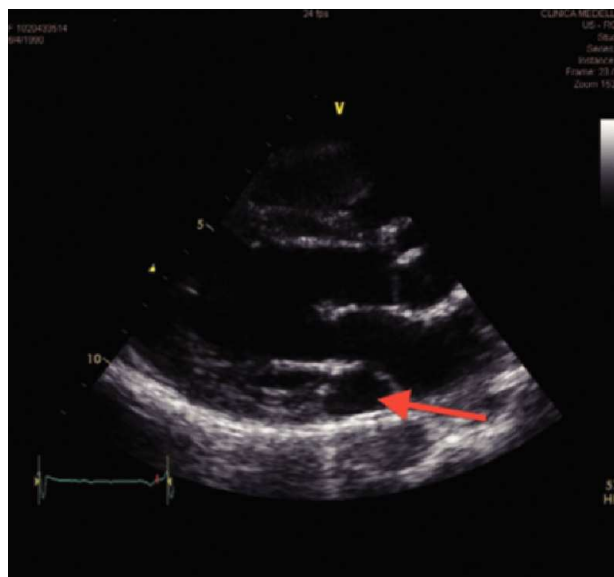Paciente de género femenino, de 21 años de edad, con historia de cierre de comunicación interauricular tipo *ostium secundum* en la infancia y diagnóstico documentado de válvula aórtica bicúspide y estenosis pulmonar. Ingresó al servicio de ecocardiografía ambulatorio para ecocardiograma transtorácico y se halló asintomática desde el punto de vista cardiovascular.

La ecocardiografía mostró ventrículo izquierdo con hipertrofia excéntrica leve, FEVI del 60%, válvula aórtica bicúspide con rafé intercoronario, sin insuficiencia ni estenosis; insuficiencia tricúspide leve, válvula pulmonar displásica con estenosis leve, además de ventrículo derecho moderadamente dilatado y severamente hipertrófico. Severa dilatación de la aurícula izquierda y leve de la aurícula derecha. Dilatación del tronco de la arteria pulmonar y sus ramas principales, así como dilatación del seno coronario (fig. 2). Se hizo impresión diagnóstica de VCSIP. Se infundió solución salina agitada a través del miembro superior derecho y se observó llenado de la aurícula derecha; luego se realizó el mismo procedimiento a través de vena del miembro superior izquierdo y se observó llenado rápido de la aurícula derecha por flujo proveniente de seno coronario (fig. 3). En vista supraesternal se observó la VCSI, con lo cual se confirmó su diagnóstico.

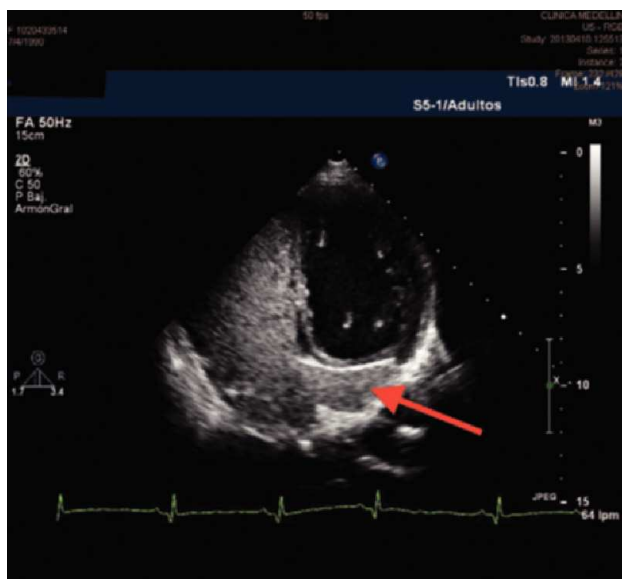
No asistió a la cita asignada para angio-TAC de tórax.

## Discusión

Los primeros reportes de la VCSIP datan del siglo XVIII, pero la primera gran descripción fue realizada en 1850 por Marshal,



**Figura 2** Vista paraesternal eje largo en la que se aprecia dilatación del seno coronario dilatado (flecha).



**Figura 3** Vista apical 4 cámaras, modificada para seno coronario, en la que se observa el contraste con solución salina agitada que llena la aurícula derecha y el ventrículo derecho posterior a infusión por miembro superior izquierdo. Nótese el contraste que llega a través del seno coronario dilatado (flecha).

cirujano británico y profesor de anatomía en el *University College Hospital* en Londres<sup>1</sup>. La VCSIP se observa en el 0,3% al 0,5% de la población general<sup>2,3</sup> y en el 12% de pacientes con cardiopatías congénitas<sup>2,3</sup>. Explica la mayoría de anomalías del drenaje venoso del tórax<sup>3</sup>. En la literatura actual existen múltiples descripciones de casos, casi todos hallazgos incidentales durante el paso de catéteres venosos centrales a cargo de anestesiólogos o nefrólogos<sup>3</sup>. La VCSIP se asocia con otras anomalías congénitas, entre ellas el defecto septal ventricular y el septal auricular, seguido por coartación de aorta, transposición de grandes vasos, tetralogía de Fallot y conexión anómala de venas pulmonares<sup>3-6</sup>. La anomalía extracardiaca más común es la atresia esofágica<sup>3</sup>. Por lo anterior, en casos de VCSIP se debe hacer una búsqueda minuciosa de otros defectos cardíacos congénitos<sup>7</sup>.

En el 80% al 90% de los casos, la VCSIP coexiste con la vena cava superior derecha, encontrándose una variabilidad en el calibre de éstas. Habitualmente (80% al 92%) la VCSIP desemboca en la aurícula derecha a través del seno coronario, cursando sin manifestaciones clínicas secundarias a esta anomalía; sin embargo, en el 10% al 20% puede drenar directamente en la aurícula izquierda por medio de un seno coronario sin techo, directamente al techo de la aurícula izquierda o a través de la vena pulmonar superior izquierda, en cuyos casos genera un cortocircuito considerable.

Hasta en el 50% al 60% de los pacientes hay predisposición a embolias paradójicas<sup>8</sup> debido a las comunicaciones derecha-izquierda que se dan de manera concomitante<sup>8</sup>. También son frecuentes las embolias en el contexto de infusiones en miembro superior izquierdo o en la implantación de dispositivos como marcapasos y catéteres venosos centrales insertados por la izquierda<sup>9</sup>. Así mismo, las arritmias son frecuentes en este grupo de pacientes<sup>8</sup>, principalmente

cuando se realizan cateterizaciones o se pasan electrodos, habiéndose descrito casos de muerte a causa de éstas.

Sólo cuando la VCSIP drena en la aurícula izquierda requiere tratamiento quirúrgico y más recientemente se ha descrito tratamiento percutáneo con oclusión de la VCSIP con *coils*. Los abordajes dependen de las características anatómicas del caso. Se puede reimplantar la VCSI en la aurícula derecha o tunelizar la VCSI hasta la aurícula derecha. Cabe resaltar que cuando la VCSI persiste sin coexistencia de una VCS derecha hay mayor riesgo de complicaciones durante el implante de marcapasos y otros dispositivos vía venosa debido a que éstos son técnicamente más difíciles, y se han descrito casos de disección venosa y muerte.

Desde el punto de vista ecocardiográfico, en la mayoría de casos de VCSIP se verá un seno coronario dilatado; no obstante, el diagnóstico diferencial de casos de seno coronario dilatado debe incluir: en casos con cortocircuito de izquierda a derecha al seno coronario sin techo, conexiones venosas pulmonares con el seno coronario y fístula de arteria coronaria; y en casos sin cortocircuito de izquierda a derecha la VCSIP, conexión anómala de venas hepáticas con el seno coronario, continuidad de la vena cava inferior con la VCS a través de la vena hemiaórgos y aneurisma del seno coronario<sup>8</sup>. El principal diagnóstico imaginológico diferencial de la VCSIP se debe hacer con la vena vertical izquierda, que consiste en el drenaje anómalo parcial o total de una vena pulmonar en la vena innominada izquierda y con la vena innominada izquierda cuando ésta tiene un curso más vertical.

Las técnicas diagnósticas disponibles en la actualidad son: venografía de contraste convencional, ecocardiograma transtorácico y transesofágico, venografía por tomografía multicorte y venografía por resonancia magnética<sup>3</sup>; la venografía por tomografía multicorte es la modalidad estándar.

En una serie se encontró que la ecocardiografía transtorácica detectó correctamente VCSIP en el 2,6% de los casos, y en el 100% de estos casos detectados por ecocardiografía, el hallazgo cardinal fue el seno coronario dilatado<sup>2</sup>. La solución salina agitada constituye una forma sencilla de demostrar VCSIP. Primero se inyecta en una vena del miembro superior derecho, tras lo cual se observa que las burbujas llenan la aurícula derecha; posteriormente se inyecta en una vena del miembro superior izquierdo, tras lo cual se observa que las burbujas llenan primero el seno coronario dilatado y luego la aurícula derecha<sup>9,10</sup>.

## Conflicto de intereses

Los autores declaran no tener ningún conflicto de intereses.

## Bibliografía

1. Marshall J. On the development of the great anterior veins in man and mammalia; including an account of certain remnants of foetal structure found in the adult, a comparative view of these great veins in the different mammalia, and an analysis of their occasional peculiarities in the human subject. *Phil Trans R Soc Lond.* 1850;140:133-70.
2. Kula S, Cevik A, Sanli C, Pektas A, Tunaoglu FS, Oguz AD, et al. Persistent left superior vena cava: experience of a tertiary health-care center. *Pediatrics Int.* 2011;53:1066-9.

3. Pivoski SP, Khabiri H. Persistent left superior vena cava: Review of the literature, clinical implications, and relevance of alterations in thoracic central venous anatomy as pertaining to the general principles of central venous access device placement and venography in cancer patients. *W J Surg Oncol*. 2011;9:173.
4. Castellanos LM, Nivon MK, Carreón RRZ, Sánchez HCS. Vena cava superior izquierda y anomalías con que se asocia. *Arch Cardiol Mex*. 2003;73:175-184.
5. Guevara CG, Morejon CG, Benavides AS, Faife JA, Álvarez GF, Marantz P. Vena cava superior izquierda persistente. Un marcador sonográfico predictivo de cardiopatías congénitas. *Rev Fed Arg Cardiol*. 2010;39:110-5.
6. Vargas FJ. Vena cava superior izquierda persistente asociada con cardiopatías congénitas. *Rev Arg Cardiología*. 2008;76:219-25.
7. Duymus M, Yesilkaya Y, Orman G, Bozkurt A, Yilmaz O. Persistent left superior vena cava draining to the left atrium: A case report and review of the literature. *Polish J Radiol*. 2012;77:65.
8. Tak T, Crouch E, Drake GB. Persistent left superior vena cava: incidence, significance and clinical correlates. *Int J Cardiol*. 2002;82:91-3.
9. Benz DC, Krasniqi N, Wagnetz U, Stieger R, Tanner FC, Eriksson U. Isolated persistent left superior vena cava draining into the left atrium of an otherwise normal heart. *Eur Heart J*. 2013; 34:1505.
10. Erdogan O, Aksu F, Birsin A. Demonstration of a persistent left superior vena cava by transthoracic echocardiography using agitated saline injection. *Can J Cardiol*. 2007;23:744.