



## CARDIOLOGÍA DEL ADULTO – PRESENTACIÓN DE CASOS

# Ablación de taquicardia por reentrada intraauricular en paciente con circulación de Fontan



Jorge Alejandro Arroyave<sup>a,\*</sup>, Julián Miguel Aristizábal<sup>a</sup>, Jorge Enrique Velásquez<sup>a</sup>,  
Juan Carlos Díaz<sup>b</sup> y William Uribe<sup>c</sup>

<sup>a</sup> *Cardiología, Universidad CES, Medellín, Colombia*

<sup>b</sup> *Electrofisiología, Universidad CES, Medellín, Colombia*

<sup>c</sup> *Cardiología CES, Hospital Universitario San Vicente Fundación Medellín, Medellín, Colombia*

Recibido el 28 de enero de 2015; aceptado el 4 de junio de 2015

Disponible en Internet el 17 de julio de 2015

### PALABRAS CLAVE

Cardiopatías  
congénitas  
del adulto;  
Arritmias;  
Mapeo;  
Ablación

### Resumen

**Introducción y objetivos:** La circulación de Fontan incrementa el riesgo de desarrollar arritmias a largo plazo, con importantes repercusiones sobre la morbilidad. La terapia médica es ineficiente en estas arritmias y los procedimientos de mapeo y ablación han tenido resultados variables. Se describe el caso de una paciente con circulación de Fontan quien desarrolló una taquicardia por reentrada intraauricular.

**Caso clínico:** Paciente con antecedente de atresia tricuspídea y circulación de Fontan valorada por síncope, palpitaciones e intolerancia al ejercicio. Se documentó taquicardia por reentrada intraauricular que fue llevada a mapeo tridimensional y ablación exitosa.

**Discusión:** Múltiples mecanismos arrítmicos complejos han sido descritos en los pacientes con circulación de Fontan. Típicamente se desarrolla una macrorreentrada auricular que tiene similitudes con el flutter auricular. El uso de tecnología con mapeo electroanatómico tridimensional ha permitido identificar y tratar de manera exitosa un número reducido de pacientes, como la presentada en este caso.

**Conclusiones:** Las cardiopatías congénitas intervenidas con derivación de Fontan presentan arritmias auriculares de muy difícil manejo con medicamentos y tecnología convencional. El desarrollo tecnológico del mapeo tridimensional ha permitido conocer y entender de mejor manera los mecanismos de las arritmias en este tipo de circulación, lo que a su vez permite lograr el control definitivo mediante ablación.

© 2015 Sociedad Colombiana de Cardiología y Cirugía Cardiovascular. Publicado por Elsevier España, S.L.U. Este es un artículo Open Access bajo la licencia CC BY-NC-ND (<http://creativecommons.org/licenses/by-nc-nd/4.0/>).

\* Autor para correspondencia.

Correo electrónico: [jandroac@yahoo.com](mailto:jandroac@yahoo.com) (J.A. Arroyave).

**KEYWORDS**

Congenital heart disease in adults;  
Arrhythmias;  
Mapping;  
Ablation

**Ablation of tachycardia by intraatrial reentry in patient with Fontan circulation****Abstract**

*Introduction and objectives:* Fontan circulation increased long-term risk of developing arrhythmias, with significant impact on morbidity. The medical therapy is ineffective in these arrhythmias and mapping and ablation procedures have had varying results. A patient with Fontan circulation who developed tachycardia by intraauricular reentry is described.

*Case report:* Patient with history of tricuspid atresia and Fontan circulation is assessed by syncope, palpitations and exercise intolerance. A tachycardia by intraauricular reentry was documented, and it was mapped and ablated successfully.

*Discussion:* Multiple complex arrhythmic mechanisms have been described in patients with Fontan circulation. Typically, a macro reentrant that has similarities with atrial flutter develops. The use of technology that allow electroanatomical (three-dimensional) mapping has identified and successfully treated a small number of patients, as presented in this case.

*Conclusions:* Congenital heart diseases treated with Fontan circulation have a significant prevalence of atrial arrhythmias very difficult to treat with medications and conventional technology. Technological developments in three-dimensional mapping and ablation have allowed to know and better understand arrhythmia's mechanisms in this type of circulation and as a result got a definitive control through ablation.

© 2015 Sociedad Colombiana de Cardiología y Cirugía Cardiovascular. Published by Elsevier España, S.L.U. This is an open access article under the CC BY-NC-ND license (<http://creativecommons.org/licenses/by-nc-nd/4.0/>).

**Introducción**

La circulación de Fontan descrita en el año 1971, es la técnica por la cual se logra la separación de la circulación sistémica y pulmonar en el escenario fisiológico univentricular, la cual ha significado un avance muy importante en aquellos pacientes con cardiopatía congénita<sup>1</sup>. Este tipo de intervención quirúrgica ha sufrido una serie de variaciones, desde la exclusión completa de la aurícula derecha con un retorno venoso sistémico dirigido hacia el lecho vascular pulmonar, hasta la permanencia de la aurícula derecha como cámara subpulmonar que se conecta a la arteria pulmonar<sup>1</sup>.

En todas las variantes realizadas de la circulación de Fontan, las arritmias son prevalentes y constituyen una complicación de importancia a largo plazo<sup>2,3</sup>. La presencia de esta complicación tiene efectos directos en la morbilidad asociándose a la falla cardíaca, la insuficiencia valvular auriculoventricular y la formación de trombos auriculares<sup>4</sup>. Adicionalmente, genera una dilatación sobre ambas aurículas que promueven la subsecuente aparición de otros trastornos del ritmo<sup>4</sup>.

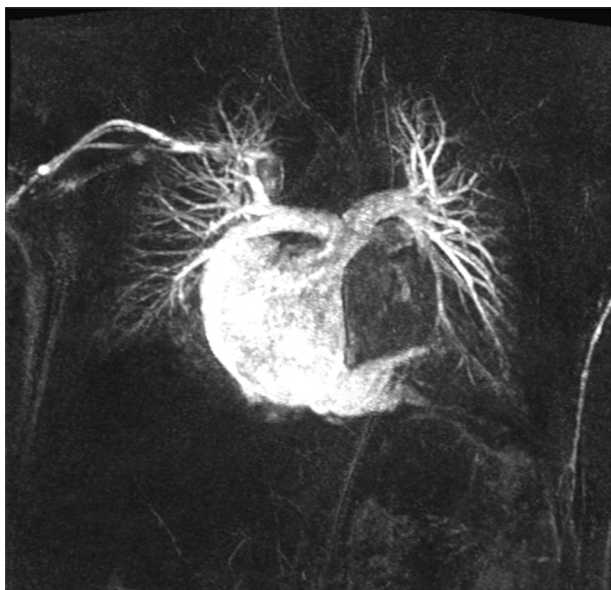
La ineficacia de los agentes antiarrítmicos en esta población y la mayor supervivencia de los pacientes afectados ha permitido que se desarrollen diferentes técnicas de mapeo electrofisiológico y ablación con radiofrecuencia para el tratamiento de los trastornos del ritmo que afectan a estos pacientes<sup>1,2,5</sup>.

Se describe a continuación el caso de una paciente con circulación de Fontan sin exclusión de la aurícula derecha, a quien se le diagnosticó taquicardia por reentrada intraauricular y a la cual se le realizó ablación exitosa utilizando la técnica de mapeo electroanatómico tridimensional (Ensite®).

**Caso clínico**

Paciente femenina de 38 años de edad, con antecedente de atresia tricuspídea variedad clásica y comunicación interventricular perimembranosa, intervenida quirúrgicamente a los 15 años de edad con realización de derivación atriopulmonar derecha (Fontan-Kreutzer). Evaluada en el mes de septiembre de 2013 por electrofisiología en relación a cuadro clínico de alrededor de dos años de evolución consistente en: episodios de mareo intenso, presíncope, palpitaciones y disnea de moderados esfuerzos. Para dicho momento se encontraba medicada con: captopril 25 mg cada 12 horas, metoprolol 25 mg cada 12 horas e hidroclorotiazida 25 mg al día. Monitorización Holter de 24 horas realizada en dicho mes con presencia de ritmo auricular rápido compatible con flutter auricular durante todo el trazado con conducción AV 3:1.

Al examen físico presentó hallazgos positivos de hipocratismo digital y ruidos cardíacos arrítmicos. Se solicitó una resonancia nuclear magnética cardíaca para definir anatomía y posteriormente valorar la posibilidad de intervención por electrofisiología. La paciente fue valorada a los seis meses de la primera consulta, desde entonces presentó cuatro episodios sincopales inclusive en posición decúbito y aumento en la frecuencia de los episodios presincopales, pobre tolerancia al ejercicio, astenia y adinamia. Reporte de resonancia cardíaca contrastada con conexiones auriculoventriculares con ausencia de conexión auriculoventricular derecha por atresia tricuspídea clásica. Conexiones ventriculoarteriales con estado postoperatorio por derivación atriopulmonar derecha (Fontan-Kreutzer), sin evidencia de estenosis a nivel del sitio de la anastomosis o en las ramas pulmonares. Fisiología de ventrículo único izquierdo con disfunción sistólica leve (fracción eyección



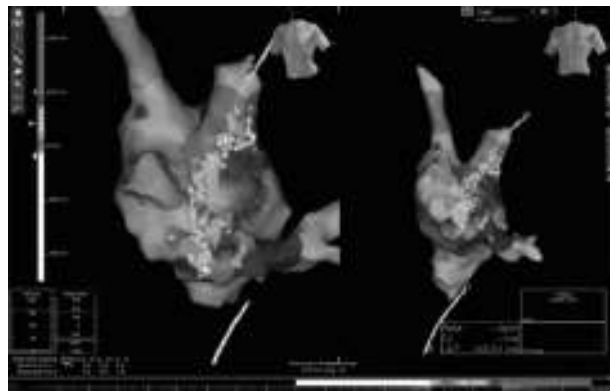
**Figura 1** Angiorresonancia cardiaca con visualización de arteria pulmonar emergiendo de la aurícula derecha (circulación Fontan).

de 43%). Dilatación biauricular importante con insuficiencia mitral severa (fig. 1).

Debido a la mala respuesta a la terapia médica se decidió solicitar estudio electrofisiológico con mapeo tridimensional y ecocardiografía intracardiaca.

Tres meses después, la paciente ingresó para la realización del procedimiento solicitado. Al examen físico se encontró la PA 138/70, la PAM 93, la FC 96. El electrocardiograma de ingreso evidenció una taquicardia auricular rápida con conducción AV 3:1 (fig. 2). El hemograma, la función tiroidea y los electrolitos normales.

Se le realizó el procedimiento bajo anestesia general, se le colocó el kit de parches de Ensite® para mapeo electroanatómico de contacto y se avanzaron dos catéteres decapolares los cuales se ubicaron en la arteria pulmonar derecha y *crista terminalis*. Se utilizaron también, un catéter Afocus y una sonda de ecocardiografía intracavitaria. Se evidenció taquicardia por macrorreentrada auricular con longitud de ciclo básico de 290 milisegundos con conducción



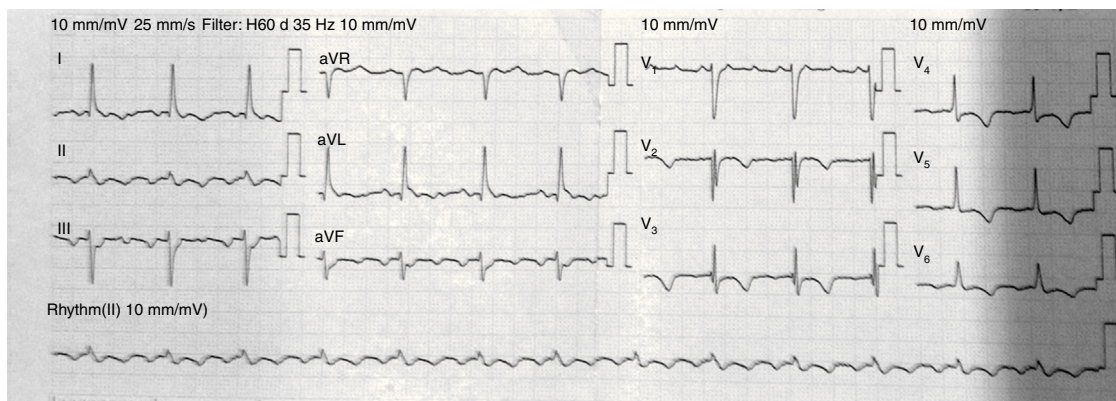
**Figura 3** Mapeo electroanatómico, reconstrucción tridimensional y línea de ablación.

AV 3:1. Intervalo H-V de 42 ms. Se le realizó mapa electroanatómico de la aurícula derecha donde se evidenció un seno coronario muy dilatado con orientación en U (inicialmente hacia el ventrículo y posteriormente hacia el posterior y el cefálico). La anastomosis atriopulmonar se visualizó hacia la región septal del techo de la aurícula. El mapa de propagación documentó arritmia por macrorreentrada auricular la cual presentaba una zona de conducción lenta en la porción inferolateral. Se verificó bloqueo bidireccional y se realizó estimulación de la arritmia logrando la inducción de otra macrorreentrada que se ubica entre la pared lateral y la pared septal de la aurícula derecha. Se realiza línea de ablación que se prolonga hacia la arteria pulmonar logrando la desaparición de la arritmia. La ablación se realizó con un poder de 35 vatios con límite de temperatura de 42 grados centígrados por hasta 300 segundos de duración. Se efectuó ablación exitosa de dos circuitos de macrorreentrada auricular (fig. 3).

La evolución posterior se presentó sin complicaciones y se dio egreso al día siguiente. En el seguimiento a los seis meses la paciente permanece en ritmo sinusal, con mejoría de la clase funcional y los síntomas.

## Discusión

En los pacientes con circulación de Fontan, múltiples mecanismos arrítmicos han sido descritos, los cuales están en



**Figura 2** Electrocardiograma que evidencia ritmo auricular rápido compatible con flutter auricular.

directa relación con el tipo de variante del procedimiento quirúrgico realizado.

La aurícula derecha posterior a este tipo de procedimiento provee un alto sustrato arritmogénico con mecanismos de arritmia que son complejos, dependientes de bloqueos de conducción y de la cicatrización creada por las intervenciones quirúrgicas previas, asociados con un remodelamiento electrofisiológico de largo plazo como resultado de marcadas anomalías hemodinámicas intrínsecas a este tipo de circulación<sup>1</sup>.

En aquellas variantes de la circulación de Fontan en las cuales la aurícula derecha no se encuentra excluida, esta cavidad sufre una dilatación importante que igualmente crea un sustrato ideal para el desarrollo de arritmias. Típicamente, se genera una macrorreentrada referida comúnmente como taquicardia por reentrada intraauricular, como la actualmente presentada en el caso, aunque igualmente, puede presentarse fibrilación auricular y con menos frecuencia taquicardia auricular.

Aunque la taquicardia por reentrada intraauricular puede tener similitudes con el flutter auricular típico, existen diferencias marcadas entre ambas. En la aurícula derecha de los pacientes con Fontan, aunque los circuitos perianulares que atraviesan el istmo cavo tricuspídeo o su equivalente anatómico pueden ser visualizados, la mayoría de los circuitos de la reentrada intraauricular son dependientes de obstáculos anatómicos o iatrogénicos que alteran la conducción y son morfológicamente separados del istmo cavo tricuspídeo<sup>6</sup>. Estos circuitos se encuentran principalmente hacia la pared anterior y lateral de la aurícula derecha, donde se han documentado canales de bajo voltaje interpuestos entre grandes áreas cicatriciales y múltiples circuitos de reentrada<sup>7,8</sup>. En el caso reportado, se evidenciaron dos circuitos de macrorreentrada en la pared inferolateral, lateral y septal de la aurícula derecha.

Las barreras de conducción fija que soportan los circuitos arrítmicos han sido definidas como zonas de cicatrización en la pared libre de la aurícula derecha, la válvula AV derecha, las secciones de la *crista terminalis* y los parches en el septum atrial<sup>1</sup>.

La reentrada pericava ha sido identificada como un mecanismo atípico de arritmias en estos pacientes. La mayoría de los circuitos intraauriculares rotan alrededor de la vena cava inferior y a través del istmo cavo tricuspídeo entre la vena cava inferior y la válvula auriculoventricular derecha. La estabilidad de estos circuitos está promovida por la conducción anormal y bloqueo de conducción en la pared lateral baja de la aurícula derecha<sup>9</sup>.

En aquellos pacientes con variedad de Fontan, con conexión cavopulmonar total, el mecanismo para la reentrada intraauricular ha sido valorado en modelos animales. El circuito es similar a un flutter auricular típico con el frente de onda que rota entre la válvula tricúspide anteriormente y la línea de sutura utilizada para la creación del túnel lateral, posteriormente. La reentrada usualmente se inicia espontáneamente por extrasístoles auriculares<sup>1</sup>.

El tratamiento de estas arritmias con diferentes técnicas de mapeo y ablación ha sido descrito en diferentes estudios con resultados poco prometedores.

El mapeo convencional utilizando catéteres multipolares y visualización fluoroscópica de la cavidad ha sido

problemática por la propia circulación de Fontan que genera una marcada dilatación auricular e inconsistencias anatómicas. Los trazados de los electrogramas pueden ser inconsistentes por el contacto inadecuado de los electrodos y solo un área limitada de la cavidad puede ser mapeada de manera simultánea. La identificación de las regiones críticas para el mantenimiento de la arritmia, que son susceptibles de ablación, es dependiente de la demostración de un encarrilamiento oculto y la presencia de potenciales fraccionados, de baja amplitud que sugieren una conducción lenta<sup>1</sup>. El encarrilamiento, no obstante, ofrece información limitada en cuanto al ancho de los canales o proximidad a las barreras de conducción. Aunque los resultados iniciales con esta técnica mostraban un éxito cercano al 73%, la recurrencia de la arritmia es tan alta como del 53% a los 18 meses de seguimiento, lo que sugiere un sustrato más complejo y dinámico<sup>2,10</sup>.

Por otra parte, el mapeo electroanatómico utilizando reconstrucción tridimensional es otra de las técnicas que ha sido utilizada presumiendo de sus posibles ventajas sobre el mapeo convencional. La reconstrucción de alta resolución de la activación auricular combinada con el señalamiento de las barreras naturales o quirúrgicas a la conducción han sido valoradas en términos de su éxito. A pesar de no mejorar las tasas de ablación exitosa agudas, sí se considera un factor predictivo positivo para los desenlaces favorables a largo plazo<sup>1,11</sup>. Esta técnica se acomoda de mejor manera para aquellas arritmias estables y hemodinámicamente toleradas para delinear cuidadosamente el mecanismo de base e identificar los sitios posibles de ablación. No obstante, en la reentrada intraauricular no provee información acerca del inicio, la terminación o los cambios entre múltiples circuitos.

Finalmente, el mapeo sin contacto (EnSite®) tiene un potencial prometedor en el mapeo y la ablación de la reentrada intraauricular en la circulación de Fontan, permitiendo el mapeo instantáneo de la iniciación de la arritmia, el mantenimiento y la terminación de la misma, en una geometría virtual predefinida con anotaciones de los sitios de interés. A diferencia del mapeo electroanatómico, las arritmias hemodinámicamente inestables y no sostenidas pueden ser exitosamente analizadas. El análisis detallado de la activación endocárdica a través de solo un ciclo cardíaco y de la variación latido a latido asociado a líneas transitorias de bloqueo funcional pueden ser exitosamente mapeados. Las principales desventajas se dan por errores asociados a los electrogramas de campos lejanos, la limitada habilidad de los electrogramas unipolares para identificar señales de baja amplitud y áreas de cicatrización<sup>2</sup>.

Esta técnica y su utilidad fue valorada por el estudio realizado por Betts et al., en donde a cinco de los seis pacientes valorados con arritmias clínicamente significativas fue posible identificar los circuitos arrítmicos con sus respectivos límites anatómicos, permitiendo realizar ablación con catéter y guiar la creación de lesiones lineares para la erradicación del trastorno del ritmo<sup>2</sup>.

En el caso presentado en el presente artículo, se realizó un estudio electrofisiológico con mapeo tridimensional Ensite®, lo que permitió el reconocimiento de los circuitos de la taquicardia por reentrada intraauricular con lo cual se realizó la ablación con radiofrecuencia exitosa. Hasta

el momento no se ha evidenciado recurrencia de la arritmia.

## Conclusiones

Las cardiopatías congénitas intervenidas quirúrgicamente con derivaciones de Fontan tienen una prevalencia importante a largo plazo para el desarrollo de las arritmias, principalmente de tipo auricular. Los avances tecnológicos han permitido conocer y entender de mejor manera los mecanismos de las arritmias en este tipo de circulación así como plantear una terapia más adecuada mediante el mapeo tridimensional y uso de la radiofrecuencia irrigada.

## Responsabilidades éticas

**Protección de personas y animales.** Los autores declaran que para esta investigación no se han realizado experimentos en seres humanos ni en animales.

**Confidencialidad de los datos.** Los autores declaran que en este artículo no aparecen datos de pacientes.

**Derecho a la privacidad y consentimiento informado.** Los autores declaran que en este artículo no aparecen datos de pacientes.

## Conflicto de intereses

Los autores declaran no tener ningún conflicto de intereses.

## Bibliografía

1. Abrams D, Schilling R. Mechanism and mapping of atrial arrhythmia in the modified Fontan circulation. *Heart rhythm*. 2005;2(10):1138–44.
2. Betts TR, Roberts PR, Allen SA, Salmon AP, Keeton BR, Haw MP, et al. Electrophysiological mapping and ablation of intra-atrial reentry tachycardia after Fontan surgery with the use of a noncontact mapping system. *Circulation*. 2000;102(4):419–25.
3. Driscoll DJ, Offord KP, Feldt RH, Schaff HV, Puga FJ, Danielson GK. Five- to fifteen-year follow-up after Fontan operation. *Circulation*. 1992;85(2):469–96.
4. Ghai A, Harris L, Harrison DA, Webb GD, Siu SC. Outcomes of late atrial tachyarrhythmias in adults after the Fontan operation. *J Am Coll Cardiol*. 2001;37(2):585–92.
5. Balaji S, Johnson TB, Sade RM, Case CL, Gillette PC. Management of atrial flutter after the Fontan procedure. *J Am Coll Cardiol*. 1994;23(5):1209–15.
6. Chan DP, Van Hare GF, Mackall JA, Carlson MD, Waldo AL. Importance of atrial flutter isthmus in postoperative intra-atrial reentrant tachycardia. *Circulation*. 2000;102(11):1283–9.
7. Collins KK, Love BA, Walsh EP, Saul JP, Epstein MR, Triedman JK. Location of acutely successful radiofrequency catheter ablation of intraatrial reentrant tachycardia in patients with congenital heart disease. *Am J Cardiol*. 2000;86(9):969–74.
8. Love BA, Collins KK, Walsh EP, Triedman JK. Electroanatomic characterization of conduction barriers in sinus/atrially paced rhythm and association with intra-atrial reentrant tachycardia circuits following congenital heart disease surgery. *J Cardiovasc Electrophysiol*. 2001;12(1):17–25.
9. Mandapati R, Walsh EP, Triedman JK. Pericaval and periannular intra-atrial reentrant tachycardias in patients with congenital heart disease. *J Cardiovasc Electrophysiol*. 2003;14(2):119–25.
10. Triedman JK, Bergau DM, Saul JP, Epstein MR, Walsh EP. Efficacy of radiofrequency ablation for control of intraatrial reentrant tachycardia in patients with congenital heart disease. *J Am Coll Cardiol*. 1997;30(4):1032–8.
11. Triedman JK, Alexander ME, Love BA, Collins KK, Berul CI, Bevilacqua LM, et al. Influence of patient factors and ablative technologies on outcomes of radiofrequency ablation of intra-atrial re-entrant tachycardia in patients with congenital heart disease. *J Am Coll Cardiol*. 2002;39(11):1827–35.