



## CARDIOLOGÍA DEL ADULTO – PRESENTACIÓN DE CASOS

# Pericarditis postraumática como manifestación del síndrome de lesión postcardiaca



Mariana Soto<sup>a,\*</sup>, Nohra Romero<sup>a,b</sup>, Beatriz Wills<sup>a</sup>, Bibiana Pinzón<sup>c</sup> y Juan C. Jiménez<sup>d</sup>

<sup>a</sup> Departamento de Medicina Crítica y Cuidado Intensivo, Hospital Universitario Fundación Santa Fe de Bogotá, Bogotá, Colombia

<sup>b</sup> Departamento de Medicina Interna, sección de Cardiología, Hospital Universitario Fundación Santa Fe de Bogotá, Bogotá, Colombia

<sup>c</sup> Departamento de Imágenes Diagnósticas, Hospital Universitario Fundación Santa Fe de Bogotá, Bogotá, Colombia

<sup>d</sup> Universidad de La Sabana, Bogotá, Colombia

Recibido el 13 de noviembre de 2014; aceptado el 13 de febrero de 2015

Disponible en Internet el 20 de abril de 2016

### PALABRAS CLAVE

Pericarditis;  
Inflamación;  
Inmunología

**Resumen** La pericarditis constrictiva ocurre cuando el pericardio engrosado y calcificado impide el llenado ventricular adecuado y en consecuencia ocasiona una limitación del volumen cardiaco total. En la actualidad, una de las causas más comunes es el trauma cardiaco. Los cuadros de pericarditis secundarios a daño del pericardio constituyen el síndrome de lesión postcardiaca, el cual incluye pericarditis postinfarto o síndrome de Dressler, síndrome postpericardiotomía y pericarditis postraumática. Se ha decidido utilizar este nuevo término en la medida en que es más incluyente puesto que la lesión inicial también puede estar en el miocardio y no sólo en el pericardio. Su fisiopatología no se conoce por completo, pero cree que puede tener un componente tanto inflamatorio como autoinmune. Usualmente es un diagnóstico de exclusión que requiere tratamiento definitivo con pericardiectomía. A continuación se reporta el caso de una paciente con pericarditis constrictiva posterior a un trauma cerrado de tórax. © 2016 Sociedad Colombiana de Cardiología y Cirugía Cardiovascular. Publicado por Elsevier España, S.L.U. Este es un artículo Open Access bajo la CC BY-NC-ND licencia (<http://creativecommons.org/licencias/by-nc-nd/4.0/>).

### KEYWORDS

Pericarditis;  
Inflammation;  
Immunology

### Post-traumatic pericarditis as a manifestation of post cardiac injury syndrome

**Abstract** Constrictive pericarditis occurs when thickened and calcified pericardium prevents adequate ventricular filling and consequently causes a limitation of the total cardiac output. Currently, one of its most common causes is cardiac trauma. Clinical conditions of pericarditis

\* Autor para correspondencia.

Correo electrónico: [m.soto132@gmail.com](mailto:m.soto132@gmail.com) (M. Soto).

secondary to pericardial injury constitute the post cardiac injury syndrome which includes post-infarction pericarditis or Dressler syndrome, post-pericardiotomy syndrome and post-traumatic pericarditis. It was decided to use this new term to the extent that is more inclusive, since the initial injury may also be in the myocardium and not only in the pericardium. Its pathophysiology is not completely understood, but is believed to have both an inflammatory and an autoimmune component. Usually it is a diagnosis of exclusion that requires definitive treatment with pericardiectomy. The case of a patient with constrictive pericarditis subsequent to a closed chest trauma is reported.

© 2016 Sociedad Colombiana de Cardiología y Cirugía Cardiovascular. Published by Elsevier España, S.L.U. This is an open access article under the CC BY-NC-ND license (<http://creativecommons.org/licenses/by-nc-nd/4.0/>).

## Caso

Paciente de género femenino, de 52 años de edad, quien consultó al servicio de urgencias por cuadro de dos semanas de evolución de dolor torácico irradiado a región retro y paraesternal, que aumentaba con los cambios de posición, la inspiración profunda y la movilización activa. Adicionalmente había presentado fiebre, malestar general, síntomas urinarios irritativos y dolor en región lumbar. Como antecedente de importancia, dos meses atrás había sufrido un accidente de tránsito en el que tuvo fractura clavicular derecha y trauma cerrado de tórax, sin más antecedentes de importancia. Mediante angiografía pulmonar por tomografía computarizada helicoidal se descartó tromboembolia pulmonar y a través de tomografía axial computarizada de abdomen se descartó un proceso inflamatorio intraabdominal; sin embargo se evidenció derrame pericárdico moderado. Se consideró que el dolor torácico era mecánico y que el cuadro podía corresponder a infección de vías urinarias. Se dio de alta con manejo antibiótico y analgésico. Consultó nuevamente al servicio de urgencias por cuadro de un mes de evolución consistente en disnea de pequeños esfuerzos, deterioro de la clase funcional hasta NYHA IV y episodios intermitentes de fiebre. Adicionalmente, refirió ortopnea y disnea paroxística nocturna. Al examen físico se detectó tensión arterial 110/60 mm Hg, frecuencia cardíaca de 100 latidos por minuto, frecuencia respiratoria de 18 respiraciones por minuto, ruidos cardíacos rítmicos taquicárdicos, sin soplos ni otros hallazgos de importancia. Se solicitó nuevamente angiografía pulmonar por tomografía computarizada helicoidal que descartó tromboembolia pulmonar. El electrocardiograma evidenció ritmo sinusal con trastorno de la repolarización en cara anterolateral, mientras que el ecocardiograma mostró movimiento paradójico del septum interventricular, leve dilatación del ventrículo derecho y masa de 1,0 cm por 0,6 cm en el eje largo paraesternal en el espacio pericárdico. Fue valorada por Cardiología quienes solicitaron resonancia magnética nuclear cardíaca para ampliar el estudio de los hallazgos ecocardiográficos. Se evidenció engrosamiento difuso y asimétrico del pericardio con líquido asociado, con imágenes lineales de baja intensidad de señal sugestivas de componente hemático asociado, así como movimiento paradójico del septum interventricular. No se identificaron masas

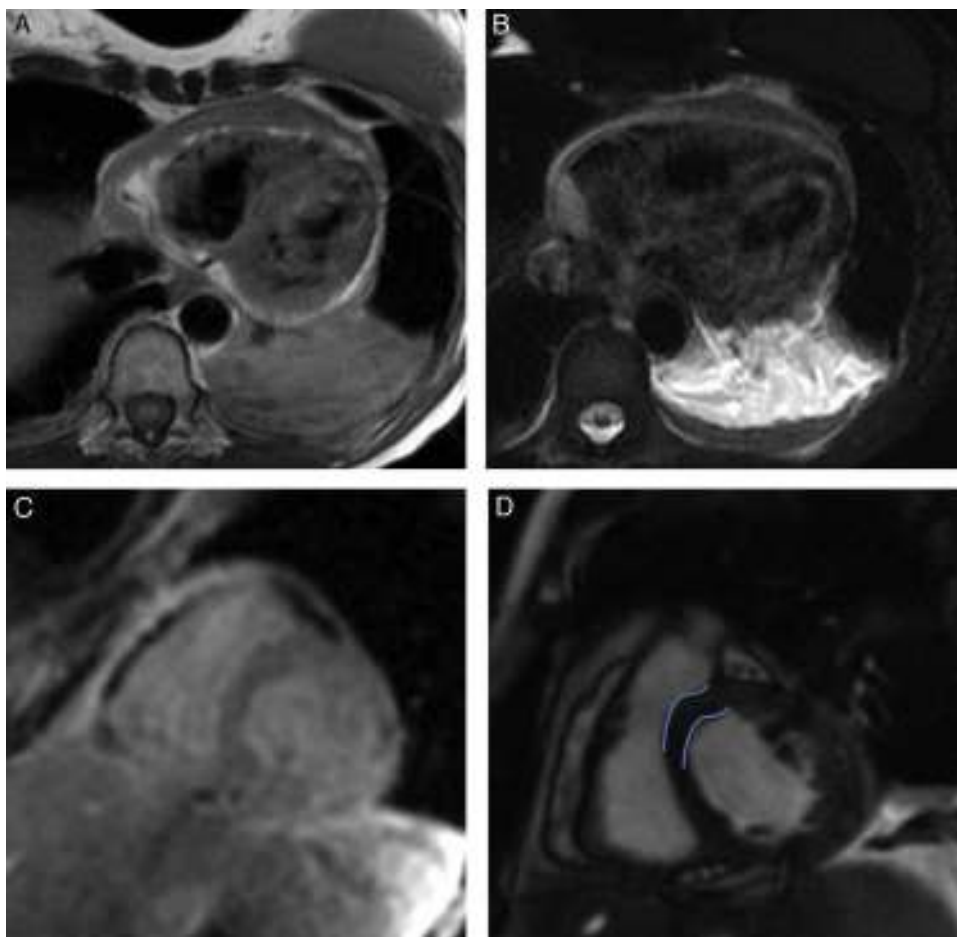
(fig. 1). Con base en estos hallazgos se diagnosticó pericarditis constrictiva de etiología postraumática. Se realizó cateterismo cardíaco en el que se halló aumento de las presiones de llenado al final de la diástole de ambos ventrículos junto con signo de la raíz cuadrada. Se programó para pericardiectomía total. El procedimiento se realizó por medio de esternotomía mediana en la que se encontró engrosamiento severo del pericardio parietal y visceral con líquido mucinoso de aspecto hemorrágico en la cavidad pericárdica. La patología del pericardio resecaó mostró fibrosis y tejido de granulación, edema, hemorragia antigua y reciente e inflamación aguda y crónica. La evolución de la paciente fue adecuada, con resolución de la sintomatología. Se dio de alta con analgesia y protección gástrica, además de control ambulatorio a cargo de Cardiología y Cirugía cardiovascular.

## Discusión

La pericarditis constrictiva ocurre cuando el pericardio engrosado y calcificado impide el llenado ventricular adecuado y ocasiona así una limitación del volumen cardíaco total<sup>1</sup>. Usualmente es la presentación final de un proceso inflamatorio del pericardio que lleva a engrosamiento, fibrosis y calcificación del mismo. El desarrollo de la constricción pericárdica sucede, comúnmente, años después de la lesión inicial del pericardio, sin embargo puede ocurrir tan sólo meses después<sup>2</sup>.

La etiología de la pericarditis constrictiva ha cambiado con el tiempo. Anteriormente las enfermedades infecciosas, principalmente la tuberculosis, eran la causa más común. Hoy, las causas más comunes son las condiciones idiopáticas, el trauma cardíaco y la cirugía cardíaca, la radioterapia, la falla renal y las enfermedades del tejido conectivo así como también las infecciones<sup>3</sup>.

Los cuadros de pericarditis secundarios a daño del pericardio constituyen el síndrome de lesión post-cardiaca, el cual incluye pericarditis post-infarto o síndrome de Dressler, síndrome postpericardiotomía y pericarditis postraumática. Se ha decidido utilizar este nuevo término en la medida en que es más incluyente puesto que la lesión inicial puede estar también a nivel del miocardio y no sólo a del pericardio. Se desconoce la incidencia exacta de los síndromes de lesión post-cardiaca, probablemente debido al espectro



**Figura 1** Resonancia magnética nuclear cardiaca. Imágenes de secuencias eco de spin con doble inversión – recuperación (A) y con información T2 y saturación grasa (B), en las que se demuestra un engrosamiento difuso y asimétrico del pericardio en su aspecto anterior y lateral derecho. Imagen de secuencias eco de gradiente (C) e imagen de secuencia cine-RM en el plano del eje corto del corazón (D), en las que se demuestra la presencia de algunas bandas lineales de baja intensidad de señal en el pericardio que indican depósitos de hemosiderina (C). Además, se evidencia una orientación anormal del septo interventricular por un movimiento paradójico del mismo durante la sístole (líneas azules) (D).

heterogéneo que estos tienen. No obstante se ha reportado que cuando se agrupan con otras causas de pericarditis con una fisiopatología similar (enfermedades inflamatorias sistémicas y etiologías autoinmunes), pueden constituir hasta el 10% de los casos de pericarditis aguda<sup>4</sup>.

De igual forma, tampoco se conoce por completo la fisiopatología de los síndromes de lesión post-cardiaca. El desarrollo de pericarditis constrictiva después de un trauma cerrado depende tanto del daño de las células mesoteliales como de la presencia de sangre en el pericardio<sup>5</sup>. Por un lado, se ha planteado que el daño de las células mesoteliales por trauma físico o químico lleva a una disminución de la absorción de la fibrina así como a una pérdida de la actividad fibrinolítica. La persistencia de sangre en el espacio intrapericárdico induce inflamación, tejido de granulación y adhesiones que, en última instancia, conducen a constrictión del pericardio<sup>6</sup>. Por otro lado, se plantea que puede desencadenarse por una reacción autoinmune que se genera a partir de un daño inicial a las células mesoteliales del pericardio y de la pleura, o ambos, causado bien sea por necrosis

miocárdica (síndrome de Dressler), trauma quirúrgico (síndrome post-pericardiotomía), trauma torácico (pericarditis post-traumática) o daño iatrogénico (pericarditis posterior a procedimientos cardíacos invasivos). Esta hipótesis se apoya en el hallazgo de niveles elevados de anticuerpos antimiocárdico; no obstante su rol exacto se desconoce pues estos anticuerpos pueden aparecer simplemente como un epifenómeno posterior a cirugías de revascularización miocárdica. Así pues, se cree que, en individuos con alguna predisposición, la combinación de sangrado y trauma desencadena una reacción tanto inflamatoria como autoinmune que se traduce en constrictión del pericardio<sup>4,7</sup>.

Hasta el momento no existen criterios diagnósticos estandarizados para el diagnóstico de los síndromes de lesión post-cardiaca. La mayoría de pacientes presentan dolor torácico, efusión pericárdica, elevación de biomarcadores inflamatorios, efusión pleural, disnea y fiebre de bajo grado. El diagnóstico requiere establecer el antecedente de lesión del pericardio, miocardio y/o pleura con subsiguiente inflamación pleuropericárdica. En general, es un diagnóstico de

exclusión. De otra parte, el diagnóstico diferencial incluye síndrome coronario agudo, embolia pulmonar, falla cardíaca y neumonía<sup>4</sup>.

La evaluación inicial debe enfocarse en una historia clínica apropiada, en la que se haga énfasis en el antecedente de algún evento que pudiera desencadenar este síndrome<sup>4</sup>. En la evaluación de estos pacientes es crucial el ecocardiograma doppler, el cual debe hacerse de manera temprana cuando aparecen síntomas de falla cardíaca, en especial si se sospecha un cuadro de pericarditis constrictiva; provee información sobre la fisiopatología y la hemodinámica de la constricción de manera no invasiva<sup>1,5,7</sup>. Los hallazgos incluyen engrosamiento y calcificación del pericardio, movimiento paradójico del septum ventricular durante la diástole temprana y signos de congestión sistémica dados por dilatación y ausencia de colapso de las venas hepáticas y vena cava inferior así como una variación exagerada con la respiración en la velocidad del flujo mitral y tricúspide<sup>2,3</sup>. Así mismo, el ecocardiograma puede documentar efusión pericárdica. No obstante se debe tener en cuenta que el grosor normal del pericardio no excluye el diagnóstico de pericarditis constrictiva; un estudio reportó que en el 28% de 143 casos con diagnóstico confirmado quirúrgicamente, se observó un grosor normal del pericardio<sup>3</sup>. Entre tanto, la resonancia magnética cardíaca tiene la capacidad de evaluar el pericardio sin la necesidad de medio de contraste o radiación ionizante, evidenciando el engrosamiento pericárdico, el movimiento paradójico del septum y la efusión pericárdica, entre otros<sup>2</sup>.

El cateterismo cardíaco en estos pacientes documenta los cambios hemodinámicos de la pericarditis constrictiva y permite detectar compresión de las arterias coronarias antes de realizar la pericardiectomía. La elevación e igualdad (*equalization*) de las presiones diastólicas de las cuatro cámaras cardíacas es uno de los principales hallazgos de la pericarditis constrictiva. El llenado diastólico está limitado por el pericardio inelástico, lo cual hace que para que las cámaras puedan llenarse por encima de determinado punto sea necesario comprimir las otras cámaras, generando así una igualdad de las presiones diastólicas<sup>8</sup>. Con la apertura de las válvulas auriculoventriculares se genera un gradiente alto de presión que se traduce en llenado diastólico temprano y rápido de los ventrículos, con incremento abrupto de la presión ventricular. Cuando los ventrículos alcanzan el volumen permitido por la constricción del pericardio, el llenado cardíaco disminuye súbitamente. Esto se ve reflejado en el patrón de "dip" y "plateau" o signo de la raíz cuadrada que muestra el trazo de la presión ventricular<sup>9</sup>. La curva de presión de la aurícula derecha tiene una configuración en forma de M o W, que refleja la eyección de sangre hacia un ventrículo lleno<sup>10</sup>.

Hasta el momento son pocos los datos que se han publicado sobre el pronóstico de los síndromes de lesión postcardíaca; sin embargo se ha descrito que puede haber un riesgo intermedio (2-5%) de constricción<sup>4</sup>. La pericardiectomía es el tratamiento definitivo de la pericarditis constrictiva; por medio de esternotomía mediana, se remueve el pericardio de toda la superficie del ventrículo, descomprimiendo primero el ventrículo izquierdo para

evitar edema pulmonar agudo<sup>3,5-7</sup>. La intervención quirúrgica se lleva a cabo lo antes posible debido al carácter progresivo de esta patología.

## Conclusiones

Se reporta el caso de una paciente con pericarditis constrictiva posterior a un trauma cerrado de tórax. A pesar de ser una causa poco común, el trauma cerrado debe considerarse como parte de los factores desencadenantes de un cuadro de pericarditis constrictiva. Así mismo, esta patología debe incluirse como una de las posibles causas de morbi-mortalidad a mediano y largo plazo en pacientes con traumas cerrados. En estos pacientes es imperativo realizar una historia clínica adecuada, en la que se haga énfasis en antecedentes traumáticos, de modo que se pueda sospechar la lesión del pericardio y el posible desarrollo de un cuadro de constricción pericárdica, con el objetivo de brindar un tratamiento óptimo y oportuno que evite la progresión del cuadro.

## Financiación

Trabajo realizado: Hospital Universitario Fundación Santa Fe de Bogotá, Calle 119 No. 7-75, Bogotá, Colombia.

## Conflicto de intereses

Los autores declaran no tener ningún conflicto de interés.

## Bibliografía

1. Little WC, Freeman GL. Pericardial disease. *Circulation*. 2006; 113:1622-32.
2. Braunwald's Heart Disease: A Textbook of Cardiovascular Medicine. 9th. ed. Philadelphia: Elsevier Saunders; 2012.
3. Hoit BD. Pericardial disease and pericardial tamponade. *Crit Care Med*. 2007;35 Suppl:S355-64.
4. Imazio M, Hoit BD. Post-cardiac injury syndromes. An emerging cause of pericardial diseases. *Int J Cardiol*. 2012, pii: S0167-5273(12)01158-8.
5. Anderson EM, Jaroszewski DE, Arabia FA. Blunt trauma as a suspected cause of delayed constrictive pericarditis: a case report. *J Med Case Rep*. 2011;5:76.
6. Lin HS, Liu HC, Huang WC, Chen CH, Huang CJ, Tzen CY, et al. Delayed hemopericardium with constrictive pericarditis after blunt trauma: a report of a surgical case. *Ann Thorac Cardiovasc Surg*. 2006;12(6):428-31.
7. Karmy-Jones R, Jurkovich GJ. Blunt chest trauma. *CurrProbl Surg*. 2004;41(3):211-380.
8. McLaughlin D, Stouffer G. Constrictive pericarditis. Ch. 16. En: *Cardiovascular hemodynamics for the clinician*. North Carolina: Blackwell Publishing; 2008. p. 185-96.
9. Khandaker MH, Espinosa RE, Nishimura RA, Sinak LJ, Hayes SN, Melduni RM, et al. Pericardial disease: diagnosis and management. *Mayo Clin Proc*. 2010;85(6):572-93.
10. Robb J, Laham R. Pericardial diseases. Ch. 32. En: *Grossman's cardiac catheterization, angiography, & intervention*. 7th. ed. Philadelphia, USA: Lippincott Williams & Wilkins Publishers; 2006. p. 725-43.