

CARDIOLOGÍA DEL ADULTO – REVISIÓN DE TEMAS

¿Estamos cerrando muchos forámenes ovales permeables en Colombia? Foramen ovale permeable, aneurisma del septum interauricular y riesgo de ataque cerebrovascular criptogénico recurrente. Revisión sistemática de la literatura



Ángel Alberto García Peña^{a,*} y Jaime Alberto Rodríguez^b

^a Unidad de Cardiología, Hospital Universitario de San Ignacio. Pontificia Universidad Javeriana, Bogotá, Colombia

^b Unidad de Cardiología, Fundación Cardiovascular de Colombia, Floridablanca, Colombia

Recibido el 8 de octubre de 2015; aceptado el 18 de abril de 2016

Disponible en Internet el 20 de junio de 2016

PALABRAS CLAVE

Ictus;
Comunicación
interauricular;
Factores de riesgo;
Embolización

Resumen

Introducción: el foramen ovale permeable y el aneurisma del septum interauricular, son hallazgos frecuentes en la población general. En los últimos años múltiples estudios han sugerido la asociación entre estas entidades y el accidente cerebrovascular, de origen criptogénico como consecuencia de embolia paradójica, en especial en la población menor de 55 años, que ha estimulado el desarrollo de dispositivos de cierre percutáneo para este tipo de defectos, con el objetivo de reducir la recurrencia de eventos isquémicos cerebrales, sin que se hayan podido demostrar claramente estos beneficios.

Objetivo: realizar una revisión sistemática de la literatura para evaluar el riesgo de recurrencia y beneficio de esta intervención.

Resultados: Se obtuvieron 1.208 artículos para evaluación, con un total de 11 artículos incluidos para el análisis posterior a la selección, evaluación y aplicación de criterios de inclusión y exclusión, encontrando 3 ensayos clínicos y 8 revisiones sistemáticas y/o metaanálisis.

Conclusiones: En pacientes adultos con ataque cerebrovascular isquémico o accidente isquémico transitorio de origen criptogénico a quienes se les ha documentado mediante ecocardiografía transesofágica la presencia de foramen oval permeable, no existe beneficio en la reducción del riesgo de recurrencia de ataque cerebrovascular, accidente isquémico transitorio o eventos neurológicos, en comparación con la terapia médica convencional.

© 2016 Sociedad Colombiana de Cardiología y Cirugía Cardiovascular. Publicado por Elsevier España, S.L.U. Este es un artículo Open Access bajo la licencia CC BY-NC-ND (<http://creativecommons.org/licenses/by-nc-nd/4.0/>).

* Autor para correspondencia.

Correo electrónico: angel.garcia@javeriana.edu.co (Á.A. García Peña).

KEYWORDS

Stroke;
Atrial septal defect;
Risk factors;
Embolization

Are many patent foramen ovale closure procedures being performed in Colombia? Patent foramen ovale, atrial septal aneurysm and the risk of recurring cryptogenic stroke. Systematic review of literature

Abstract

Introduction: Patent foramen ovale and atrial septal aneurysm are frequent findings in the average population. Over the last years multiple studies have suggested there is an association between both entities and cerebrovascular accidents of cryptogenic origin as a consequence of paradoxical embolism, specially among population under age 55, which has stimulated the development of devices for percutaneous closure of these defects with the goal of reducing recurring cerebral ischemic events, without a clear demonstration of their efficacy.

Motivation: To perform a systematic review of literature to assess the risk of recurrence and benefits of this surgery.

Results: 1,208 articles were collected for this evaluation, with a total of 11 papers included in the analysis following selection, assessment and application of selection criteria. 3 of them were clinical trial and 8 were systematic reviews or meta-analysis.

Conclusions: In adult patients with cryptogenic cerebrovascular ischemic or transient ischemic attacks with patent foramen ovale documented via transthoracic echocardiogram no decrease has been found in the risk of recurrence of cerebrovascular attacks, transient ischemic accidents or neurological events in comparison with traditional medical therapy.

© 2016 Sociedad Colombiana de Cardiología y Cirugía Cardiovascular. Published by Elsevier España, S.L.U. This is an open access article under the CC BY-NC-ND license (<http://creativecommons.org/licenses/by-nc-nd/4.0/>).

Introducción

El foramen ovale permeable y el aneurisma del septum interauricular, son hallazgos comunes en la población general, de hecho se estima una prevalencia del 25 y el 2,5% respectivamente^{1,2}. En los últimos años, múltiples estudios han sugerido la asociación entre foramen oval permeable, aneurisma del septum interauricular y ataque cerebrovascular de origen criptogénico como consecuencia de embolia paradójica, especialmente en la población menor de 55 años; sin embargo, no se ha demostrado de forma contundente una fuerte relación de causalidad^{3,4}. En las últimas décadas, el desarrollo de dispositivos de cierre percutáneo para este tipo de defectos ha tenido un desarrollo vertiginoso y su uso se ha masificado, en ocasiones con una indicación "off-label", sin que se haya demostrado con exactitud una reducción en la recurrencia de eventos isquémicos cerebrales⁵⁻⁸. La evidencia sobre las indicaciones de cierre percutáneo con dispositivo del foramen oval permeable y aneurisma del septum interauricular, y la reducción del riesgo de nuevos eventos isquémicos al comparar con la terapia médica, es controversial. En la práctica médica diaria se indica su cierre cuando existe asociación con ataque cerebrovascular pese a que la evidencia obtenida en algunos metaanálisis^{9,10}, sugiere mayor morbilidad con la alternativa de cierre percutáneo y puede ser inferior en la capacidad de reducir este riesgo frente al manejo médico. Por esta razón, a través de una revisión sistemática, se propone proceder a la búsqueda, análisis, evaluación y síntesis de la evidencia disponible sobre el riesgo de foramen oval permeable-aneurisma del septum interauricular y ataque cerebrovascular criptogénico, con el fin de evaluar diferencias en definición, reducción del riesgo y beneficio real del cierre.

Marco teórico y estado del arte

El foramen oval permeable es una comunicación entre las dos aurículas, indispensable durante la vida fetal, que permite el paso de sangre oxigenada procedente de la placenta hacia la circulación sistémica. Está formado por la sobreposición incompleta del *septum secundum* y el remanente superior del *septum primum*, cuyo cierre funcional sucede inmediatamente después del parto, como consecuencia de los cambios en las presiones de las cavidades izquierdas y derechas. En los primeros años de vida estas hojas se fusionan dando como resultado la fosa oval. Estudios realizados mediante ecocardiografía y autopsias describen que una de cada 4 personas de la población general, es portadora de foramen oval el cual puede permeabilizarse de manera espontánea, fenómeno que conlleva un cortocircuito de derecha a izquierda y genera embolia paradójica¹¹. Este fue descrito en 1881 por Zahn¹² en un estudio postmortem de una mujer con trombo uterino y a partir de allí se estableció su relación con el ataque cerebrovascular. Si bien la frecuencia de foramen oval permeable disminuye con la edad, su tamaño incrementa con ella¹³.

Se considera que hay aneurisma del septum interauricular cuando en forma parcial o total, este tabique se encuentra adelgazado y protruye hacia alguna de las aurículas con el ciclo respiratorio. Dicho desplazamiento debe ser superior a 15 mm. Un tercio de estos pacientes tiene además foramen oval permeable y es más grande en aquellos con aneurisma del septum interauricular.

De otro lado, se estima que 800.000 personas presentan ataque cerebrovascular cada año en Estados Unidos, de los cuales 610.000 son un primer episodio y 185.000 son considerados recurrentes¹⁴. Aproximadamente, un 25 a un 40% de estos se clasifican como criptogénicos o de causa

no clara y es aquí en donde el foramen oval permeable es más frecuente que en la población general o en el grupo de pacientes con ataque cerebrovascular de causa conocida¹⁵.

Si bien existen algunos estudios observacionales que muestran un incremento del riesgo embólico en los pacientes que cursan simultáneamente con aneurisma del septum interauricular y foramen oval permeable, otros no han demostrado resultados similares².

La asociación entre foramen oval permeable-aneurisma del septum interauricular y ataque cerebrovascular criptogénico es heterogénea debido a la frecuencia diversa de foramen oval permeable en la población general, al riesgo diferencial de evento cerebrovascular en distintas poblaciones, a las diferencias en las características demográficas y a las múltiples definiciones utilizadas en los estudios clínicos.

Otro factor a tener en cuenta es el método diagnóstico utilizado, en cuyo caso la ecocardiografía 2D transtorácica o transesofágica y el Doppler transcraneal con uso de contraste de solución salina agitada, y recientemente el desarrollo de nuevos métodos diagnósticos a través de la ecocardiografía 3D y la resonancia magnética cardíaca son los más utilizados y estandarizados en la práctica clínica. Así mismo, existe importante variabilidad de los criterios diagnósticos utilizados en los diferentes estudios¹⁶. Se estima que el ecocardiograma transtorácico posee menor sensibilidad que el transesofágico para la detección del foramen oval permeable, pero a su vez la sedación utilizada en los estudios ecocardiográficos transesofágicos podría disminuir la eficacia de la maniobra de Valsalva requerida para demostrar el cortocircuito¹⁶. El criterio utilizado para el diagnóstico de aneurisma del septum interauricular podría variar desde una excursión total del septum interauricular de 10 a 15 mm, hasta una excursión fásica de 15 mm en cualquier dirección¹⁷.

El cierre percutáneo del foramen oval permeable en pacientes con ataque cerebrovascular criptogénico se realiza desde 1992 hasta la fecha, con una indicación off-label, dado que los estudios clínicos realizados (CLOSURE 1, RESPECT, PC Trial¹⁸⁻²⁰) no han demostrado superioridad en comparación con el manejo médico.

En conclusión, el cierre del foramen oval permeable continúa siendo objeto de debate y no hay evidencia clara que respalde su cierre sistemático en los casos de ataque cerebrovascular criptogénico.

Pregunta de investigación

En individuos mayores de 18 años con foramen oval, ¿cuál es el riesgo de presentar un nuevo (recurrencia) ataque cerebrovascular de origen criptogénico?

Definiciones

1. Ataque cerebrovascular–evento cerebrovascular y accidente isquémico transitorio: equivalen a evento cerebrovascular, que hace referencia en ambos casos (ataque cerebrovascular-evento cerebrovascular) a un evento súbito que ocurre cuando el suministro de sangre de una zona del cerebro se interrumpe de manera definitiva (ataque cerebrovascular-evento cerebrovascular) o

transitoria, en cuyo caso se denomina accidente isquémico transitorio. Está causado por cualquier anomalía en el cerebro como resultado de un proceso patológico de los vasos sanguíneos, incluyendo oclusión de la luz por embolia o trombosis, ruptura de un vaso, alteración de la permeabilidad de la pared de este o aumento de la viscosidad u otro cambio en la calidad de la sangre que fluye a través de los vasos cerebrales.

2. Ataque cerebrovascular criptogénico: se define como aquel que ocurre cuando el suministro de sangre de una zona del cerebro se interrumpe en forma temporal o definitiva sin que después de los estudios completos quede dentro de alguna de las características diagnósticas (no es posible establecer la causa).
3. Defectos del septum interauricular (interatrial): anomalías del desarrollo en cualquier parte del tabique interatrial que generan comunicaciones anormales entre las aurículas. Su clasificación se basa en la localización de la comunicación y en los tipos de fusión incompleta de los tabiques interatriales con los cojinetes endocárdicos en el corazón del feto.
4. Tipos de defectos: la clasificación de los tipos de defecto se basa en la localización de la comunicación y en los tipos de fusión incompleta de los tabiques interatriales con los cojinetes endocárdicos en el corazón del feto. Dentro de ellos están el foramen ovale permeable y la comunicación interauricular con sus diferentes tipos (tipo ostium, ostium primum, seno venoso y aurícula única o aurícula común). Para efectos de este trabajo, solo se hará énfasis en el foramen oval permeable y en el aneurisma del septum interauricular.

Metodología

Se realizó una revisión sistemática de la literatura con el objetivo de determinar el riesgo de accidente cerebrovascular criptogénico recurrente asociado con la presencia de foramen oval permeable y aneurisma del septum interauricular y además se tuvieron en cuenta los aspectos técnicos relacionados con el diagnóstico de estos mediante ecocardiografía transesofágica.

La población objeto del estudio fueron adultos con foramen oval permeable y aneurisma del septum interauricular. El desenlace seleccionado fue ataque cerebrovascular diagnosticado por personal médico con base en hallazgos clínicos e imagenológicos de acuerdo con los criterios de clasificación ICD (International Statistical Classification of Diseases and Related Health Problems), versión 10, códigos I60-I69. Se realizó una búsqueda en las diferentes bases de datos a partir de 1966 a mayo de 2015. Los términos Mesh utilizados fueron: atrial septum, atrial septum aneurysm, atrial septal defects, stroke, embolism, transesophageal echocardiography, 3d transesophageal echocardiography, transesophageal echocardiography 3d, transesophageal echocardiography stroke, risk. La búsqueda se limitó a humanos e idioma inglés y español.

Se emplearon las bases de datos: EMBASE, Medline, SciELO, Cochrane, Clinical evidence, Dynamed, registro de experimentos clínicos de Cochrane y LILACS, así como las

guías de práctica clínica propuestas por la ASE/EAE (American Society of Echocardiography and European Association of Echocardiography) y sus referencias, revisiones sistemáticas indexadas, metaanálisis y artículos no publicados, y registros de trabajos en congresos sugeridos por expertos, temáticos y metodológicos.

Se incluyeron ensayos clínicos (aleatorizados, abiertos y cruzados), revisiones sistemáticas de la literatura y metaanálisis.

Se excluyeron reportes de casos, editoriales, cohortes y casos de controles (inicialmente se aplicó como criterios de exclusión; de no encontrar literatura, este aspecto fue removido e incluido en criterios de selección).

Se hicieron las diferentes búsquedas a fin de evaluar la literatura disponible en las bases de datos en mención. Posteriormente, de forma pareada se procedió a realizar la selección de los artículos por título y posteriormente por resumen (abstract). Para la evaluación de la calidad de estudios primarios, revisiones sistemáticas y metaanálisis, se obtuvieron los artículos en texto completo y se evaluaron de forma independiente por los miembros del equipo de trabajo, utilizando los criterios propuestos por Gordon Guyatt y Drummond Rennie en la *Users' Guides to the Medical Literature*²¹. Las discrepancias entre los revisores fueron resueltas por consenso al interior del grupo. Posteriormente, se procedió a realizar extracción de los datos para el respectivo análisis.

Resultados

Se procedió a ejecutar la búsqueda, selección y evaluación de los estudios según protocolo propuesto, encontrando un total de 1.208 artículos, de los cuales se seleccionaron por título y resumen 58, se eliminaron 31 duplicados, para un total de 27 artículos que se evaluaron en versión texto completo. La selección final para análisis constó de 11 artículos (fig. 1). Así mismo, en la tabla 1 se resume la evaluación de los demás artículos encontrados.

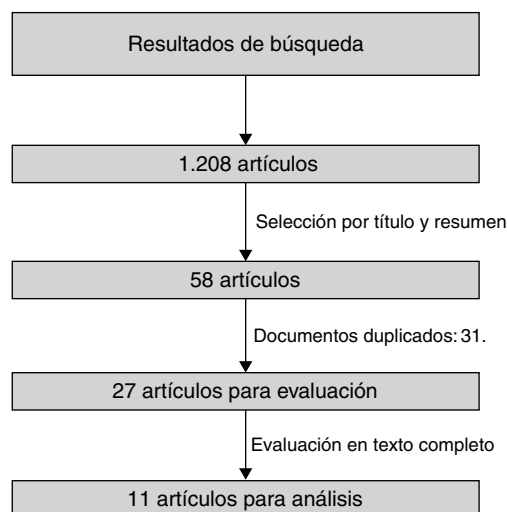


Figura 1 Selección de artículos.

Descripción de los estudios

Dentro de los artículos incluidos para el análisis final, se encuentran 3 ensayos clínicos y 8 revisiones sistemáticas o metaanálisis. A continuación se realiza una breve descripción de cada uno de los artículos.

Furlan et al.¹⁸ en 2012, presentó el CLOSURE I, un estudio multicéntrico, aleatorizado de cierre percutáneo con dispositivo Starflex® vs. terapia médica, que incluyó pacientes de 18 a 60 años, con antecedente de ataque cerebrovascular criptogénico o accidente isquémico transitorio en los 6 meses previos al ingreso al estudio, con documentación de foramen oval permeable mediante ecocardiograma transesofágico y aplicación de burbujas (inyección de solución salina agitada con demostración de cortocircuito de derecha a izquierda a nivel auricular durante las maniobras de Valsalva). Se excluyeron pacientes con identificación de cualquier causa potencial de ataque cerebrovascular, disfunción ventricular izquierda, aneurisma ventricular y fibrilación auricular. La asignación se realizó 1:1; al grupo asignado a dispositivo se le suministró terapia antiplaquetaria (clopidogrel 75 mg por 6 meses y ácido acetil salicílico 81-325 mg por 2 años); al grupo asignado a tratamiento médico se le suministró terapia antitrombótica (warfarina con INR objetivo 2-3, ácido acetil salicílico 81-325 mg o los dos, a discreción del grupo tratante). El desenlace primario fue un desenlace compuesto que incluyó ataque cerebrovascular, accidente isquémico transitorio durante los 2 años de seguimiento, muerte por cualquier causa en los primeros 30 días o muerte por causa neurológica entre el día 31 y los 2 años de seguimiento. Como desenlaces secundarios se incluyó sangrado mayor, muerte por cualquier causa, ataque cerebrovascular, accidente isquémico transitorio o eventos neurológicos transitorios de causa incierta. Se incluyeron en total 909 pacientes entre los años 2003 y 2008, en 87 centros en Estados Unidos y Canadá. 447 fueron asignados a cierre con dispositivo y 462 a terapia médica. Se logró implantación del dispositivo en el 89,4%, siendo efectivo en el 86,1%; el porcentaje de pacientes con aneurisma del septum interauricular fue de 37,6% para el grupo de dispositivo vs. 35,7% para el grupo de terapia médica. No existieron diferencias significativas en las características demográficas o perfil de riesgo de los pacientes incluidos. El análisis fue presentado por protocolo y por intención de tratar, sin encontrar diferencias significativas entre los grupos; en el análisis por intención a tratar el desenlace primario se presentó en el 5,5% de los pacientes asignados al grupo de dispositivo 5,5 vs. 6,8% en el grupo asignado a terapia médica con *hazard ratio* (HR) 0,78, intervalo de confianza del 95% (IC 95) (0,45-1,35), $p=0,37$ y ataque cerebrovascular 2,9 vs. 3,1% (HR: 0,90 IC 95: 0,41-1,98; $p=0,79$). En el análisis por protocolo se encontró para el desenlace primario 5,8 vs. 7,7% (HR 0,74; IC 95: 0,42-1,29; $p=0,28$ y para ataque cerebrovascular 3,2 vs. 3,5% (HR 0,91; IC 95: 0,41-1,99; $p=0,80$). Como eventos adversos en el grupo de dispositivo se documentaron complicaciones vasculares mayores en el 3,2% de la población, sangrado mayor en el 2,6% en el grupo de dispositivo vs. 1,1% en el grupo de terapia médica, $p=0,11$ y fibrilación auricular de novo en el 5,7%, siendo esta más frecuente en los primeros 30 días posterior al implante del dispositivo. En la discusión acerca de los ataques cerebrovascular o isquémico transitorio recurrentes, los autores

Tabla 1 Resumen de la evaluación de los artículos

Referencia	Título	Tipo	JR	AG	A/R
22	<i>Atrial septal aneurysm in adult patients</i>	EC	-	-	Rechazado
19	<i>Closure or medical therapy for cryptogenic stroke with patent foramen ovale</i>	EC	+	+	Aprobado
18	<i>Closure or medical therapy for cryptogenic stroke with patent foramen ovale</i>	EC	+	+	Aprobado
23	<i>Device closure of patent foramen ovale versus medical therapy in cryptogenic stroke a systematic review and meta-analysis</i>	RS, M- A	+	+	Aprobado
10	<i>Is transcatheter closure better than medical therapy for cryptogenic stroke with patent foramen ovale? A meta-analysis of randomised trials</i>	RS, M- A	+	+	Aprobado
24	<i>Long term follow up after percutaneous closure of PFO in 357 patients with paradoxical embolism: Difference in occlusion systems and influence of atrial septum aneurysm</i>	EC	-	-	Rechazado
25	<i>Long-term results of a randomized trial comparing three different devices for percutaneous closure of a patent foramen ovale</i>	RS, M- A	-	-	Rechazado
26	<i>Meta-analysis of net long-term benefit of different therapeutic strategies in patients with cryptogenic stroke and patent foramen ovale</i>	RS, M- A	-	-	Rechazado
5	<i>Meta-analysis of transcatheter closure versus medical therapy for patent foramen ovale in prevention of recurrent neurological events after presumed paradoxical embolism</i>	RS, M- A	-	-	Rechazado
7	<i>Patent foramen ovale closure and medical treatments for secondary stroke prevention a systematic review of observational and randomized evidence</i>	RS, M- A	-	-	Rechazado
27	<i>Patent foramen ovale closure vs medical therapy for stroke prevention: meta-analysis of randomized trials and review of heterogeneity in meta-analyses</i>	RS, M- A	+	+	Aprobado
28	<i>Patent foramen ovale transcatheter closure vs. medical therapy on recurrent vascular events: a systematic review and meta-analysis of randomized controlled trials</i>	RS, M- A	+	+	Aprobado
29	<i>Patent foramen ovale, ischemic stroke and migraine: systematic review and stratified meta-analysis of association studies</i>	RS, M- A	-	-	Rechazado
30	<i>Percutaneous closure of patent foramen ovale for cryptogenic stroke: A meta-analysis of randomized controlled trials</i>	RS, M- A	+	+	Aprobado
20	<i>Percutaneous closure of patent foramen ovale in cryptogenic embolism</i>	EC	+	+	Aprobado
31	<i>Percutaneous closure versus medical therapy alone</i>	RS, M- A	+	+	Aprobado
32	<i>PFO closuRE and Cryptogenic Stroke (PRECISE) registry: a multi-center, international registry</i>	RS, M- A	-	-	Rechazado
33	<i>PFO Closure: CLOSURE. Subanálisis</i>	EC	-	-	Rechazado
34	<i>Recurrent cerebrovascular events associated with patent foramen ovale, atrial septal aneurysm, or both</i>	RS	-	-	Rechazado
35	<i>Risk of stroke in patients with patent foramen ovale: an updated meta-analysis of observational studies</i>	RS, M- A	-	-	Rechazado
36	<i>Safety and efficacy of device closure for patent foramen ovale for secondary prevention of neurological events: Comprehensive systematic review and meta-analysis of randomized controlled trials</i>	RS, M- A	+	+	Aprobado

Tabla 1 (continuación)

Referencia	Título	Tipo	JR	AG	A/R
37	<i>Short and long term complications of device closure of atrial septal defect and patent foramen ovale: meta-analysis of 28,142 patients from 203 studies</i>	RS, M- A	-	-	Rechazado
38	<i>Transcatheter patent foramen ovale closure versus medical therapy for cryptogenic stroke: a meta-analysis of randomized clinical trials</i>	RS, M- A	+	+	Aprobado
39	<i>Transesophageal echocardiography in patients with cryptogenic ischemic stroke: A systematic review</i>	RS, M- A	-	-	Rechazado
40	<i>Transoesophageal echocardiography can help distinguish between patients with "symptomatic" and "asymptomatic" patent foramen ovale</i>	EC	-	-	Rechazado
41	<i>Updating the evidence on patent foramen ovale closure versus medical therapy in patients with cryptogenic stroke: a systematic review and comprehensive meta-analysis of 2,303 patients from three randomised trials and 2,231 patients from 11 observational studies.</i>	RS, M- A	-	-	Rechazado
42	<i>Stroke prevention by percutaneous closure of patent foramen ovale: a systematic review and meta-analysis.</i>	RS, M- A	-	-	Rechazado

RS: revisión sistemática, M-A: Meta-análisis. EC: Ensayo clínico. AG/JR evaluadores. A/R: aprobado-rechazado.

describen dentro de las posibles causas: fibrilación auricular de novo, coágulo en aurícula izquierda, infarto subcortical en presencia de factores de riesgo, ateroma del arco aórtico, migraña compleja y vasculitis, entre otras. Como conclusión, el cierre con dispositivo Starflex® en esta población, no muestra un beneficio adicional en comparación con la terapia médica, siendo evidente el incremento de los eventos adversos, en especial de fibrilación auricular de novo.

En 2013, Carroll¹⁹, por su parte, presentó RESPECT Trial, un estudio multicéntrico, prospectivo, controlado, aleatorizado, abierto con adjudicación cegada de eventos finales, en el que se incluyeron pacientes de 18 a 60 años de edad, con ataque cerebrovascular isquémico de origen criptogénico en los 270 días previos a la aleatorización con documentación mediante ecocardiograma transesofágico de foramen oval permeable, y se excluyeron pacientes con otras causas de ataque cerebrovascular u otras fuentes de cardioembolia e hipercoagulabilidad. La asignación fue 1:1. En las medicaciones antitrombóticas permitidas estaban: aspirina, warfarina, clopidogrel y la combinación de aspirina y dipiridamol. En el grupo asignado a dispositivo se administró aspirina 81–325 mg/día, más clopidogrel 75 mg/día durante el primer mes posterior al implante del dispositivo y aspirina 81–325 mg/día por 6 meses; posterior a este momento, el uso de terapia antitrombótica quedaba a discreción del grupo tratante. El desenlace primario fue un punto final compuesto que incluyó: ataque cerebrovascular isquémico recurrente no fatal, ataque cerebrovascular isquémico o muerte. Se incluyeron un total de 980 pacientes entre los años 2003 a 2011, de los cuales 499 fueron asignados al grupo de cierre con dispositivo y 481 al grupo de terapia médica, por un periodo promedio de seguimiento de 2,1 años, durante el cual se registró pérdida del 17,2% de los pacientes en el grupo de terapia médica y 9,2% en el

grupo de dispositivo. El dispositivo de cierre percutáneo utilizado fue Amplatzer PFO Occluder®, el cual se logró implantar en el 99,1% de los pacientes asignados a este grupo. La presencia de aneurisma del septum interauricular fue de 36,1% en el grupo asignado a dispositivo vs. 35,1% en el grupo asignado a terapia médica. No hubo diferencias significativas en las características demográficas o en el perfil de riesgo de la población incluida. Considerando la pérdida de pacientes y los análisis preespecificados, los autores presentan los resultados por protocolo y con intención a tratar en cohortes de tratamiento y seguimiento completas.

En el análisis por intención a tratar hubo una tasa de eventos (desenlace primario) de 0,66 por 100 pacientes/año en el grupo asignado a dispositivo vs. 1,38 por 100 pacientes/año en el grupo de terapia médica (HR 0,49; IC 95: 0,22-1,11; $p=0,08$). En el análisis por protocolo se registró una tasa de eventos (desenlace primario) de 0,46 por 100 pacientes/año en el grupo asignado a dispositivo vs. 1,3 por 100 pacientes/año en el grupo de terapia médica (HR 0,37; IC 95: 0,14-0,96; $p=0,03$). Sin embargo, en la discusión los autores describen las limitaciones de este análisis por el porcentaje de sujetos perdidos en el estudio, encontrando que podría existir un beneficio potencial en pacientes con algunas características de alto riesgo (tipo de shunt, perfil de riesgo, tamaño del ataque cerebrovascular); no obstante, dada la heterogeneidad de los datos, no fue posible establecer esta conclusión. Entre tanto, la tasa de eventos adversos fue del 23% en el grupo asignado a dispositivo vs. 21,6% en el de terapia médica, sin diferencias significativas entre ambos grupos. En conclusión, el cierre con dispositivo en esta población, no confiere un beneficio adicional al tratamiento médico convencional en términos de recurrencia de ataque cerebrovascular, accidente isquémico transitorio o muerte.

Tabla 2 Características de los pacientes

Estudio	Cohorte	n	Edad promedio	Hombres	Aneurisma Septum	Años seguimiento	Intervención	Manejo médico	Desenlace primario	Conclusión
Closure of patent foramen ovale versus medical therapy after cryptogenic stroke. N Engl J Med. 2013;368:1092-100. RESPECT Trial ¹⁹	Prospectivo, multicéntrico, controlado, aleatorizado, abierto con adjudicación cegada de los eventos finales	980	45,9 años	54,7%	35,6%	2,6 ± 2,0 años	Amplatzer PFO® occluder + Aspirina y clopidogrel por 1 mes seguido de aspirina	Aspirina 46,5% Warfarina 25,2% Clopidogrel 14% Aspirina + dipyridamol 8,1% Aspirina + clopidogrel 6,2%	Todas las causas de muerte; recurrencia de ECV isquémico fatal o no fatal	En el análisis por intención a tratar no hubo beneficio significativo asociado con el cierre de foramen oval permeable en adultos que tuvieron un ECV isquémico criptogénico.
Closure or medical therapy for cryptogenic stroke with patent foramen ovale. N Engl J Med. 2012;366:991-9. CLOSURE I trial ¹⁸	Prospectivo, multicéntrico, aleatorizado, abierto, estudio de superioridad entre los 2 grupos	909	46 años	51,8%	36%	2,0 años	STARFlex® + aspirina (2 años) y clopidogrel (6 meses)	Aspirina, warfarina o aspirina y warfarina (a discreción del médico tratante)	Compuesto de ECV o AIT, muerte de cualquier causa (30 días), muerte de causa neurológica (31 días a 2 años)	En pacientes con ECV Criptogénico o AIT que tuvieron cierre de foramen oval permeable con dispositivo, el cierre no ofrece mayor beneficio que la terapia médica sola para la prevención de ECV o AIT recurrente.

Tabla 2 (continuación)

Estudio	Cohorte	n	Edad promedio	Hombres	Aneurisma Septum	Años seguimiento	Intervención	Manejo médico	Desenlace primario	Conclusión
Device closure of patent foramen ovale versus medical therapy in cryptogenic stroke. A systematic review and meta-analysis. J Am Coll Cardiol Intv 2013;6:1316–23 ²³	Metaanálisis de estudios controlados comparando el cierre con dispositivo y la terapia médica en la prevención de eventos neurológicos recurrentes en pacientes con ECV criptogénico y foramen oval permeable. Incluye Respect Trial, PC Trial, Closure I Trial.	2303	45,7 años	52,7%	33,9%	2,9 años	Ver descripción de cada uno de los estudios	Ver descripción de cada uno de los estudios	Si el cierre percutáneo del foramen oval permeable es superior a la terapia médica en pacientes con ECV Criptogénico	Hay un 33% a 39% de reducción en eventos neurológicos recurrentes dependiendo de la población analizada. Este Metaanálisis sugiere que el cierre percutáneo del foramen oval permeable con dispositivo es benéfico comparado con la terapia médica en la prevención de ECV Criptogénico recurrente.
Estudio	Cohorte	No. Ptes	Edad promedio	Hombres	Aneurisma Septum	Años seguimiento	Intervención	Manejo médico	Desenlace primario	Conclusión
Is Transcatheter Closure Better than Medical therapy for cryptogenic stroke with patent foramen ovale? A meta-analysis of randomised trials. Heart, Lung and Circulation. 2013;22:903–909 ¹⁰	Metaanálisis Que incluye RESPECT trial, PC trial, CLOSURE I trial	2303	45,7 años	52,7%	33,9%	2,9 años	Ver descripción de cada uno de los estudios	Ver descripción de cada uno de los estudios	ECV, AIT, muerte	En pacientes con ECV Criptogénico o AIT con foramen oval permeable, el cierre con dispositivo no confiere ventaja sobre la terapia médica y es asociado con eventos adversos como complicación vascular y fibrilación auricular.

Tabla 2 (continuación)

Estudio	Cohorte	No. Ptes	Edad promedio	Hombres	Aneurisma Septum	Años seguimiento	Intervención	Manejo médico	Desenlace primario	Conclusión
Patent foramen ovale closure vs medical therapy for stroke prevention: meta-analysis of randomized trials and review of heterogeneity in meta-analyses. Canadian Journal of Cardiology. 2014;30:1216-24 ²⁷	Metaanálisis que incluye RESPECT trial, PC trial, CLOSSURE trial	2303	45,7 años	52,7%	33,9%	2,9 años	Ver descripción de cada uno de los estudios	Ver descripción de cada uno de los estudios	El desenlace primario de este análisis fue un Compuesto de ECV o AIT	En pacientes con ECV Criptogénico el cierre transcatéter del foramen oval permeable no reduce significativamente a corto plazo la incidencia de ECV recurrente o AIT comparado con la terapia antitrombótica. En contraste el cierre de foramen oval permeable incremento la fibrilación auricular.
Transcatheter patent foramen ovale closure versus medical therapy for cryptogenic stroke: a meta-analysis of randomized clinical trials. Riaz et al. BMC Cardiovascular Disorders. 2013;13:116 ³⁸	Metaanálisis que incluye RESPECT trial, PC trial, CLOSSURE trial	2303	45,7 años	52,7%	33,9%	2,9 años	Ver descripción de cada uno de los estudios	Ver descripción de cada uno de los estudios	El desenlace primario fue un Compuesto de muerte, ECV y AIT.	En este metanálisis con intención a tratar el cierre del foramen oval permeable con dispositivo no fue superior a la terapia médica convencional en la prevención secundaria de ECV Criptogénico.

Tabla 2 (continuación)

Estudio	Cohorte	n	Edad promedio	Hombres	Aneurisma Septum	Años seguimiento	Intervención	Manejo médico	Desenlace primario	Conclusión
Safety and efficacy of device closure for patent foramen ovale for secondary prevention of neurological events: Comprehensive systematic review and meta-analysis of randomized controlled trials. Cardiovascular Revascularization Medicine 14 (2013) 349–355. (36)	metaanálisis que incluye Respect Trial, PC Trial, Clossure Trial	2303	45,7 años	52,7%	33,9%	2,9 años	Ver descripción de cada uno de los estudios	Ver descripción de cada uno de los estudios	Compuesto de ECV, muerte o ECV fatal.	No hay diferencia estadísticamente significativa en comparación a la terapia médica. Hubo una tendencia a mejores desenlaces en el grupo de cierre del foramen oval permeable. Parece que los hombres se pueden beneficiar más del cierre percutáneo que con la terapia médica.
Percutaneous closure of patent foramen ovale for cryptogenic stroke: A meta-analysis of randomized controlled trials. International Journal of Cardiology. 2013;168:4132–8 ³⁰	Metaanálisis que incluye RESPECT trial, PC trial, CLOSSURE trial	2303	45,7 años	52,7%	33,9%	2,9 años	Ver descripción de cada uno de los estudios	Ver descripción de cada uno de los estudios	ECV, AIT y todas las causas de muerte	No hubo diferencia significativa entre los grupos.

Tabla 2 (continuación)

Estudio	Cohorte	n	Edad promedio	Hombres	Aneurisma Septum	Años seguimiento	Intervención	Manejo médico	Desenlace primario	Conclusión
Percutaneous Closure versus Medical Therapy alone for cryptogenic stroke patients with a patent foramen ovale: meta-analysis of randomized controlled trials. Tex Heart Inst J. 2014;41(4): 357-67 ³¹	Metaanálisis que incluye RESPECT trial, PC trial, CLOSSURE trial	2303	45,7 años	52,7%	33,9%	2,9 años	Ver descripción de cada uno de los estudios	Ver descripción de cada uno de los estudios	Combinado de muerte, ECV y AIT	Cuando se comparó con la terapia médica sola, el cierre del foramen oval permeable con la terapia médica demostró una tendencia a la disminución de eventos combinados.
Estudio	Cohorte	nPtes	Edad promedio	Hombres	Aneurisma Septum	Años seguimiento	Intervención	Manejo médico	Desenlace primario	Conclusión
Percutaneous Closure of Patent Foramen Ovale in Cryptogenic Embolism. N Engl J Med 2013; 368:1083-91. PC TRIAL.	Multicenter, superiority trial in 29 centers in Europe, Canada, Brazil, and Australia	414	44	49.8%	23,7%	4,1	Amplatzer® y 100-325 mg Aspirina por 6 meses y 75-150 mg clopidogrel por 1-6 meses	Al menos 1 terapia anti-trombótica	Compuesto de muerte de cualquier causa, ECV no fatal, AIT y embolismo periférico.	El cierre de un foramen oval permeable para prevención secundaria de embolismo Criptogénico no resulta en reducción significativa del riesgo de evento embólico recurrente o muerte comparado con la terapia médica.

Tabla 2 (continuación)

Estudio	Cohorte	nPtes	Edad promedio	Hombres	Aneurisma Septum	Años seguimiento	Intervención	Manejo médico	Desenlace primario	Conclusión
Patent foramen ovale transcatheter closure vs. medical therapy on recurrent vascular events: a systematic review and meta-analysis of randomized controlled trials. Eur Heart J. 2013;34:3342-52	metaanálisis que incluye RESPECT trial, PC trial, CLOSURE trial	2303	45,7 años	52,7%	33,9%	2,9 años	Ver descripción de cada uno de los estudios	Ver descripción de cada uno de los estudios	Eventos vasculares Recurrentes y un desenlace Compuesto de muerte y eventos vasculares recurrentes	El desenlace combinado de muerte y eventos vasculares, mostró un beneficio estadísticamente limitrofe para el cierre transcatóter del foramen oval permeable cuando se comparó al manejo médico.

De otro lado, en 2013 Meier²⁰, presentó el PC trial, ensayo clínico, multicéntrico, aleatorizado, en el que participaron 29 centros en Europa, Canadá, Brasil y Australia, que reclutó pacientes entre el año 2000 a 2009, y un total de 414 pacientes, 204 de ellos aleatorizados a cierre con dispositivo (Amplatzer PFO Occluder®) y 210 a terapia médica. Los pacientes incluidos eran menores de 60 años, con foramen oval permeable documentado mediante ecocardiograma trasnesofágico y ataque cerebrovascular de origen criptogénico; se excluyeron pacientes con otras causas de ataque cerebrovascular. La terapia antitrombótica permitida en el grupo de cierre percutáneo fue aspirina 100-325 mg/día por 6 meses o ticlopidina 250-500 mg/día o clopidogrel 75 mg de 1 a 6 meses. En el grupo de terapia médica, la decisión de terapia antitrombótica quedó a discreción del grupo tratante. El desenlace primario fue un punto final compuesto que incluyó muerte, ataque cerebrovascular no fatal, accidente isquémico transitorio o embolia periférica. Se logró implante del dispositivo en el 95,9% de los casos, con un seguimiento promedio en el estudio de 4,1 años. Respecto a los resultados, el punto final primario se encontró en el 3,4% de los pacientes en el grupo asignado a dispositivo vs. 5,2% en el grupo asignado a terapia médica (HR: 0,63; IC 95: 0,24-1,62; p=0,34); ataque cerebrovascular 0,5% en el grupo asignado a dispositivo vs. 2,4% en el grupo asignado a terapia médica (HR: 0,20 IC 95: 0,02-1,72; p=0,14). Respecto a los eventos adversos, estos se presentaron en el 34,8% de los pacientes en el grupo asignado a dispositivo vs. 29,5% en el grupo asignado a terapia médica sin diferencias significativas entre ambos grupos. Concluyeron que no se encontró una reducción del riesgo de eventos recurrentes de ataque cerebrovascular o accidente isquémico transitorio en el grupo de cierre con dispositivo en comparación con el grupo de terapia médica.

Los tres estudios previamente descritos, son los pivote de varios metaanálisis y revisiones sistemáticas^{10,23,27,28,30,31,36,38}, que en conclusión, no muestran beneficios del cierre con dispositivo (diferentes tipos de dispositivo) en comparación con la terapia médica en la reducción del riesgo de nuevos eventos de ataque cerebrovascular, accidente isquémico transitorio y muerte, principalmente; esta información se resume en la [tabla 2](#). Por esta razón y con base en la información existente, se decidió no proceder a efectuar un metaanálisis de la información dado que no existe un beneficio real en su realización.

Discusión

Los ensayos clínicos incluidos en este trabajo¹⁸⁻²⁰, son la base de la evidencia disponible para el cierre percutáneo con dispositivo en pacientes con ataque cerebrovascular isquémico criptogénico y foramen oval permeable. Como puntos relevantes para discusión se encontró que el perfil de riesgo de la población es relativamente similar en los tres estudios; sin embargo, las definiciones operativas de los desenlaces y el cálculo del tamaño de muestra, en especial lo concerniente al poder del estudio y tasa de eventos esperadas, son discretamente diferentes. Existen dos tipos de dispositivos en evaluación (Amplatzer® y Starflex®), los cuales tienen un éxito aceptable de implante con un número significativo de

complicaciones relacionadas con lesiones vasculares, tapo-namiento cardiaco y la presencia de fibrilación auricular, que si bien, no son significativamente diferentes en comparación con el grupo de terapia médica en los estudios, la aparición en los primeros 30 días posterior al procedimiento de fibrilación auricular en un porcentaje superior y estadísticamente significativo al grupo control, no es una condición despreciable.

Las estrategias antitrombóticas confieren un sesgo importante en la evaluación de los datos, puesto que son variables tanto en el grupo asignado a dispositivo como en el grupo asignado a terapia médica; en este último, cabe resaltar que no existe diferencia en los resultados, según el tipo de estrategia antitrombótica elegida.

La tasa de eventos recurrentes de ataque cerebrovascular o accidente isquémico transitorio en los tres estudios es menor al 5%, porcentaje bajo en comparación con diferentes condiciones médicas que se asocian con aumento del riesgo de eventos, incluso de aquellos relacionados con el control pobre de factores de riesgo cardiovascular tradicionales.

La realización de subestudios y subanálisis con las poblaciones descritas en los tres estudios pivote, han sugerido la presencia de un beneficio discreto a favor del cierre con dispositivo en pacientes con alto riesgo de recurrencia, ataque cerebrovascular grande o *shunt* significativo; pese a ello, la heterogeneidad de los datos, limita la extrapolación de la información a las poblaciones en las cuales fueron diseñados los estudios primarios.

Cabe recordar que los costos relacionados con el procedimiento y los eventos adversos esperables, sin un beneficio claro en la reducción del riesgo, son un factor fundamental en la toma de decisiones en la práctica médica diaria, consideración que deberá tenerse en cuenta para la práctica de este tipo de procedimientos en Colombia.

Conclusión

En pacientes adultos con ataque cerebrovascular isquémico o accidente isquémico transitorio de origen criptogénico, en quienes se ha documentado mediante ecocardiografía transesofágica la presencia de foramen oval permeable, no existe beneficio en la reducción del riesgo de recurrencia de ataque cerebrovascular, accidente isquémico transitorio o eventos neurológicos en comparación con la terapia medica convencional. Subanálisis de los tres estudios pivote, sugieren la presencia de un beneficio discreto a favor del cierre con dispositivo en pacientes con alto riesgo de recurrencia, ataque cerebrovascular grande o *shunt* significativo. No obstante, la heterogeneidad de los datos, limita la extrapolación de la información a las poblaciones en las cuales fueron diseñados los estudios primarios.

Responsabilidades éticas

Protección de personas y animales. Los autores declaran que para esta investigación no se han realizado experimentos en seres humanos ni en animales.

Confidencialidad de los datos. Los autores declaran que en este artículo no aparecen datos de pacientes.

Derecho a la privacidad y consentimiento informado. Los autores declaran que en este artículo no aparecen datos de pacientes.

Bibliografía

- Hagen PT, Scholz DG, Edwards WD. Incidence and size of patent foramen ovale during the first 10 decades of life: an autopsy study of 965 normal hearts. *Mayo Clin Proc.* 1984;59(1):17–20.
- Di Tullio MR, Jin Z, Russo C, Elkind MSV, Rundek T, Yoshita M, et al. Patent foramen ovale, subclinical cerebrovascular disease, and ischemic stroke in a population-based cohort. *J Am Coll Cardiol.* 2013;62(1):35–41.
- Wessler BS, Thaler DE, Ruthazer R, Weimar C, Di Tullio MR, Elkind MSV, et al. Transesophageal echocardiography in cryptogenic stroke and patent foramen ovale: analysis of putative high-risk features from the risk of paradoxical embolism database. *Circ Cardiovasc Imaging.* 2014;7(1):125–31.
- Kent DM, Thaler DE. The Risk of Paradoxical Embolism (RoPE) Study: developing risk models for application to ongoing randomized trials of percutaneous patent foramen ovale closure for cryptogenic stroke. *Trials.* 2011;12:185.
- Agarwal S, Bajaj NS, Kumbhani DJ, Tuzcu EM, Kapadia SR. Meta-analysis of transcatheter closure versus medical therapy for patent foramen ovale in prevention of recurrent neurological events after presumed paradoxical embolism. *JACC Cardiovasc Interv.* 2012;5(7):777–89.
- Almekhlafi MA, Wilton SB, Rabi DM, Ghali WA, Lorenzetti DL, Hill MD. Recurrent cerebral ischemia in medically treated patent foramen ovale: a meta-analysis. *Neurology.* 2009;73(2):89–97.
- Kitsios GD, Lasker A, Singh J, Thaler DE. Recurrent stroke on imaging and presumed paradoxical embolism: a cross-sectional analysis. *Neurology.* 2012;78(13):993–7.
- Wahl A, Jüni P, Mono M-L, Kalesan B, Praz F, Geister L, et al. Long-term propensity score-matched comparison of percutaneous closure of patent foramen ovale with medical treatment after paradoxical embolism. *Circulation.* 2012;125(6):803–12.
- Ntaios G, Papavasileiou V, Makaritis K, Michel P. PFO closure vs. medical therapy in cryptogenic stroke or transient ischemic attack: A systematic review and meta-analysis. *Int J Cardiol.* 2013;169(2):101–5.
- Nagaraja V, Raval J, Eslick GD, Burgess D, Denniss AR. Is transcatheter closure better than medical therapy for cryptogenic stroke with patent foramen ovale? A meta-analysis of randomised trials. *Heart Lung Circ.* Australian and New Zealand Society of Cardiac and Thoracic Surgeons (ANZSCTS) and the Cardiac Society of Australia and New Zealand (CSANZ). 2013;22(11):903–9.
- Kutty S, Sengupta PP, Khandheria BK. Patent foramen ovale: the known and the to be known. *J Am Coll Cardiol.* 2012;59(19):1665–71.
- FW Z. Thrombose de plusieurs branches de la veine cave inferieure avec embolies consecutives des arteres pulmonaire, splénique, renale et iliaque droite. *Rev Med Suisse Rom.* 1881;1:227–37.
- Holmes DR, Cohen H, Katz WE, Reeder GS. Patent foramen ovale, systemic embolization and closure. *Curr Probl Cardiol.* 2004;29(2):56–94.
- Roger VL, Go AS, Lloyd-Jones DM, Adams RJ, Berry JD, Brown TM, et al. Heart disease and stroke statistics-2011 update: a report from the American Heart Association. *Circulation.* 2011;123(4):e18–209.
- Lechat P, Mas JL, Lascault G, Loron P, Theard M, Klimczac M, et al. Prevalence of patent foramen ovale in patients with stroke. *N Engl J Med.* 1988;318(18):1148–52.

16. Holmes DR, Cohen HA, Ruiz C. Patent foramen ovale, systemic embolization, and closure. *Curr Probl Cardiol.* 2009;34(10):483–530.
17. Hanley PC, Tajik AJ, Hynes JK, Edwards WD, Reeder GS, Hagler DJ, et al. Diagnosis and classification of atrial septal aneurysm by two-dimensional echocardiography: report of 80 consecutive cases. *J Am Coll Cardiol.* 1985;6(6):1370–82.
18. Furlan AJ, Reisman M, Massaro J, Mauri L, Adams H, Albers GW, et al. Closure or medical therapy for cryptogenic stroke with patent foramen ovale. *N Engl J Med.* 2012;366(11):991–9.
19. Carroll JD, Saver JL, Thaler DE, Smalling RW, Berry S, MacDonald LA, et al. Closure of patent foramen ovale versus medical therapy after cryptogenic stroke. *N Engl J Med.* 2013;368(12):1092–100.
20. Meier B, Kalesan B, Mattle HP, Khattab AA, Hildick-Smith D, Dudek D, et al. Percutaneous closure of patent foramen ovale in cryptogenic embolism. *N Engl J Med.* 2013;368(12):1083–91.
21. Graves RS. Users' Guides to the Medical Literature: A Manual for Evidence-Based Clinical Practice. *Journal of the Medical Library Association.* 2002:483.
22. Mügge A, Daniel WG, Angermann C, Engberding R. Atrial septal aneurysm in adult patients. *Circulation.* 1993;2785–92.
23. Khan AR, Bin Abdulhak AA, Sheikh MA, Khan S, Erwin PJ, Tleyjeh I, et al. Device closure of patent foramen ovale versus medical therapy in cryptogenic stroke: A systematic review and meta-analysis. *JACC Cardiovasc Interv.* 2013;6(12):1316–23.
24. Von Bardeleben RS, Richter C, Otto J, Himmrich L, Schnabel R, Kampmann C, et al. Long term follow up after percutaneous closure of PFO in 357 patients with paradoxical embolism: Difference in occlusion systems and influence of atrial septum aneurysm. *Int J Cardiol.* 2009;134(1):33–41.
25. Hornung M, Bertog SC, Franke J, Id D, Taaffe M, Wunderlich N, et al. Long-term results of a randomized trial comparing three different devices for percutaneous closure of a patent foramen ovale. *Eur Heart J.* 2013;34(43):3362–9.
26. Patti G, Pelliccia F, Gaudio C, Greco C. Meta-analysis of net long-term benefit of different therapeutic strategies in patients with cryptogenic stroke and patent foramen ovale. *Am J Cardiol.* 2015;115(6):837–43.
27. Udell JA, Opatowsky AR, Khairy P, Silversides CK, Gladstone DJ, O'Gara PT, et al. Patent foramen ovale closure versus medical therapy for stroke prevention: meta analysis of randomized trials and review of heterogeneity in meta analyses. *Can J Cardiol.* Canadian Cardiovascular Society. 2014;30(10):1216–24.
28. Rengifo-Moreno P, Palacios IF, Junpaparp P, Witzke CF, Morris DL, Romero-Corral A. Patent foramen ovale transcatheter closure vs. medical therapy on recurrent vascular events: a systematic review and meta-analysis of randomized controlled trials. *Eur Heart J.* 2013;34(43):3342–52.
29. Davis D, Gregson J, Willeit P, Stephan B, Al-Shahi Salman R, Brayne C. Patent foramen ovale, ischemic stroke and migraine: systematic review and stratified meta-analysis of association studies. *Neuroepidemiology.* 2013;40(1):56–67.
30. Kwong JSW, Lam Y-Y, Yu C-M. Percutaneous closure of patent foramen ovale for cryptogenic stroke: a meta-analysis of randomized controlled trials. *Int J Cardiol.* 2013;168(4):4132–8.
31. Pickett CA, Villines TC, Ferguson MA, Hulten EA. Percutaneous closure versus medical therapy alone. 2013;128:15–9.
32. Wöhrle J, Bertrand B, Søndergaard L, Turner M, Scholtz W, Ibrahim R, et al. PFO closure and Cryptogenic Stroke (PRECISE) registry: A multi-center, international registry. *Clin Res Cardiol.* 2012;101(10):787–93.
33. Furlan AJ. PFO closure: CLOSURE. *Stroke.* 2013;44 suppl.1: 2013–6.
34. Collection D. Recurrent cerebrovascular events associated with patent. *New Eng J Med.* 2001;345(24):1740–6.
35. Ma B, Liu G, Chen X, Zhang J, Liu Y, Shi J. Risk of stroke in patients with patent foramen ovale: an updated meta-analysis of observational studies. *J Stroke Cerebrovasc Dis.* 2014;23(5):1–9.
36. Hakeem A, Marmagkiolis K, Hacioglu Y, Uretsky BF, Gundogdu B, Leesar M, et al. Safety and efficacy of device closure for patent foramen ovale for secondary prevention of neurological events: Comprehensive systematic review and meta-analysis of randomized controlled trials. *Cardiovasc Revasc Med.* 2013;14(6):349–55.
37. Abaci A, Unlu S, Alsancak Y, Kaya U, Sezenoz B. Short and long term complications of device closure of atrial septal defect and patent foramen ovale: Meta-analysis of 28,142 patients from 203 studies. *Catheter Cardiovasc Interv.* 2013;82(7):1123–38.
38. Bin Riaz I, Dhoble A, Mizyed A, Hsu C-H, Husnain M, Lee JZ, et al. Transcatheter patent foramen ovale closure versus medical therapy for cryptogenic stroke: a meta-analysis of randomized clinical trials. *BMC Cardiovasc Disord.* 2013;13:116.
39. McGrath ER, Paikin JS, Motlagh B, Salehian O, Kapral MK, O'Donnell MJ. Transesophageal echocardiography in patients with cryptogenic ischemic stroke: A systematic review. *Am Heart J.* 2014;168(5), 706-12e14.
40. Komar M, Podolec P, Przewłocki T, Wilkołek P, Tomkiewicz-Pająk L, Motyl R. Transoesophageal echocardiography can help distinguish between patients with symptomatic and asymptomatic patent foramen ovale. *Kardiol Pol.* 2012;70(12):1258–63.
41. Capodanno D, Milazzo G, Vitale L, Di Stefano D, Di Salvo M, Grasso C, et al. Updating the evidence on patent foramen ovale closure versus medical therapy in patients with cryptogenic stroke: a systematic review and comprehensive meta-analysis of 2,303 patients from three randomised trials and 2,231 patients from 11 observational. *Euro Intervention.* 2014;9(11):1342–9.
42. Wolfrum M, Froehlich GM, Knapp G, Casaubon LK, DiNicolantonio JJ, Lansky AJ, et al. Stroke prevention by percutaneous closure of patent foramen ovale: a systematic review and meta-analysis. *Heart.* 2014;100(5):389–95.