

## CARDIOLOGÍA DEL ADULTO – PRESENTACIÓN DE CASOS

# Síndrome de descompresión pericárdica: una entidad poco frecuente



Jerson Quitián Moreno<sup>a,\*</sup>, David Rodríguez<sup>b</sup> y José Julián Carvajal<sup>c</sup>

<sup>a</sup> Departamento de Cardiología, Hospital Universitario Fundación Santa Fe de Bogotá, Universidad El Bosque, Bogotá, Colombia

<sup>b</sup> Departamento de Emergencias, Hospital Universitario Fundación Santa Fe de Bogotá, Universidad El Rosario, Bogotá, Colombia

<sup>c</sup> Departamento de Medicina Interna, Hospital Universitario Fundación Santa Fe de Bogotá, Universidad El Bosque, Bogotá, Colombia

Recibido el 8 de septiembre de 2015; aceptado el 21 de abril de 2016

Disponible en Internet el 2 de junio de 2016

### PALABRAS CLAVE

Pericardio;  
Insuficiencia cardiaca  
aguda

### KEYWORDS

Pericardium;  
Acute heart failure

**Resumen** El síndrome de descompresión pericárdica es una complicación poco frecuente, que puede presentarse posterior al drenaje del pericardio y llevar a un desenlace fatal.

Se describe el caso de un paciente de 60 años de edad, con antecedente de cáncer de recto, manejado con quimioterapia y radioterapia e intervenido quirúrgicamente, se descartó embolia pulmonar por gammagrafía de ventilación perfusión y se documentó derrame pericárdico de aproximadamente 700 cc y quien posterior a este drenaje presentó disfunción ventricular sistólica requiriendo de soporte inotrópico y manejo en cuidados intensivos.

Es necesario tener en mente esta entidad y especial cuidado al realizar este procedimiento reconociendo las manifestaciones clínicas de esta entidad, además, de las estrategias de manejo.

© 2016 Sociedad Colombiana de Cardiología y Cirugía Cardiovascular. Publicado por Elsevier España, S.L.U. Este es un artículo Open Access bajo la licencia CC BY-NC-ND (<http://creativecommons.org/licenses/by-nc-nd/4.0/>).

### Pericardial decompression syndrome: A rare entity

**Abstract** Pericardial decompression syndrome is a rare complication that can develop following pericardial drainage and can lead to a fatal outcome.

The case of a 60 year-old patient with a history of rectal cancer treated with chemotherapy and radiation therapy who had undergone surgery. Pulmonary embolism was ruled out with a ventilation/perfusion scan and pericardial effusion of approximately 700 cc was documented; following its drainage the patient showed ventricular systolic dysfunction, thus requiring inotropic support and management in the ICU.

\* Autor para correspondencia.

Correo electrónico: [jersonquitian@yahoo.com](mailto:jersonquitian@yahoo.com) (J. Quitián Moreno).

This entity must be considered and enough care taken when performing this procedure. Clinical manifestations and management strategies must be identified.

© 2016 Sociedad Colombiana de Cardiología y Cirugía Cardiovascular. Published by Elsevier España, S.L.U. This is an open access article under the CC BY-NC-ND license (<http://creativecommons.org/licenses/by-nc-nd/4.0/>).

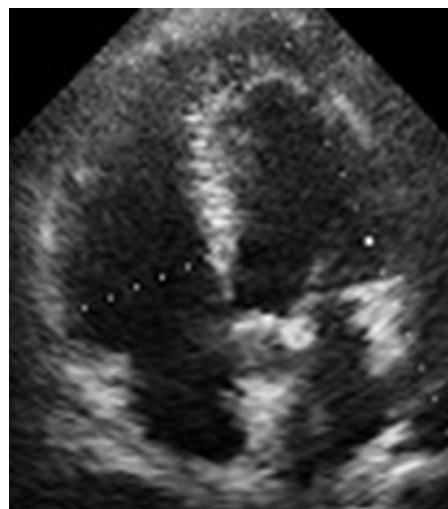
## Introducción

El síndrome de descompresión pericárdica es una complicación poco frecuente, que puede presentarse posterior al drenaje del pericardio con desenlace fatal. Se debe tener especial cuidado al realizar este procedimiento y reconocer las manifestaciones clínicas de esta entidad, además, de las estrategias de manejo<sup>1</sup>.

## Descripción del caso

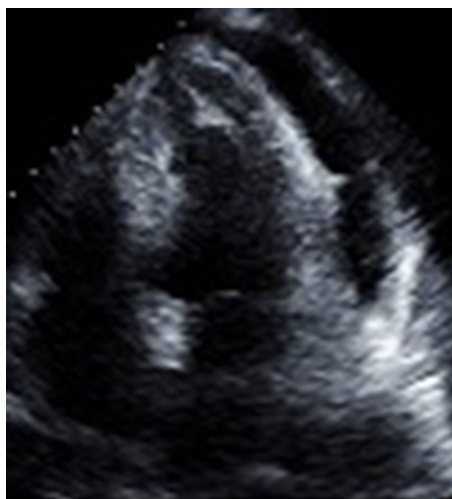
Se describe el caso de un paciente de 60 años de edad, con antecedente de cáncer de recto, tratado con quimioterapia y radioterapia e intervenido quirúrgicamente; consultó por cuadro clínico de dos semanas de evolución consistente en dolor torácico opresivo, asociado a tos húmeda y fiebre. A su ingreso se descartó embolia pulmonar por gammagrafía de ventilación perfusión. Se le realizó, además, un electrocardiograma que mostraba flutter auricular y un ecocardiograma transtorácico que documentaba derrame pericárdico de aproximadamente 700 cc, con función sistodiastólica biventricular dentro de los límites normales para la edad (fig. 1). Se le realizó cardioversión eléctrica con paso a ritmo sinusal sin complicaciones y por pericardiocentesis fallida fue llevado a ventana pericárdica donde se realizó drenaje más biopsia.

En el postoperatorio requirió alto soporte vasopresor, además, de difícil retiro del soporte ventilatorio.

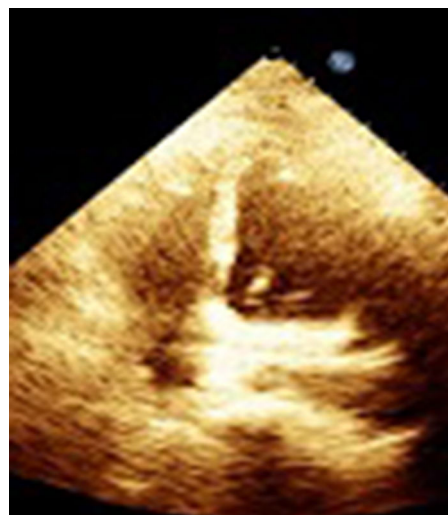


**Figura 2** Disminución de derrame pericárdico, ventrículo derecho dilatado con signos de disfunción TAPSE 13.

Se le realizó ecocardiograma de control que mostró disfunción sistólica, del ventrículo derecho con TAPSE de 13 mm (fig. 2). Se inició soporte inotrópico logrando 24 horas después mejoría del cuadro clínico, tolerando retiro de soportes y evolucionando satisfactoriamente (fig. 3).



**Figura 1** Función sistodiastólica biventricular conservada, dilatación leve de auricular, derrame pericárdico 700 cc.



**Figura 3** Control ecocardiográfico mejoría de ventrículo derecho, manteniendo buena función sistólica izquierda.

## Discusión

La disfunción ventricular izquierda transitoria posterior a pericardiocentesis es una complicación rara, cuya incidencia exacta se desconoce. Su cronología es variable y puede aparecer desde horas<sup>1,2</sup>, hasta varios días después del procedimiento, con desarrollo de edema agudo de pulmón e incluso shock cardiogénico.

Si bien la recuperación de la función ventricular se normaliza de manera paulatina como se describe en algunos casos<sup>1-3</sup> su pronóstico sigue siendo bueno a mediano plazo. Los primeros que lo describieron fueron Vandyke et al.<sup>4</sup>, en el año 1983 y atribuían el cuadro al aumento súbito del retorno venoso cuando aún las resistencias vasculares permanecen altas, produciendo esto una discrepancia entre precarga y postcarga.

El término de «síndrome de descompresión pericárdica» fue descrito por Angouras et al.<sup>5</sup>, en el año 2010, comentando un caso<sup>3</sup>, reportado de insuficiencia cardíaca aguda desarrollada después de drenaje pericárdico por taponamiento cardíaco en un intento de estandarizar la definición y mejorar el reconocimiento del síndrome. También Pradhan et al.<sup>2</sup>, reportó la aparición del síndrome hasta 48 horas después y hasta en un tercio de los casos el desarrollo del edema pulmonar cardiogénico sin choque, alrededor del 80% de los casos mostraron elevación de biomarcadores cardíacos (troponina); y la mortalidad fue de hasta 30% de los pacientes reportados.

Otras hipótesis, principalmente hemodinámicas se describieron, basada en una mayor sobrecarga de volumen en el ventrículo derecho respecto al izquierdo tras la descompresión del pericardio<sup>6</sup>; y neuroendocrinas, por sobrestimulación del sistema nervioso simpático<sup>7</sup>. El flujo en las arterias coronarias epicárdicas puede verse comprometido y la cardiopatía isquémica ser un factor facilitador para la aparición de dicho síndrome<sup>8</sup>.

En los casos publicados hasta ahora, se observa una mayor prevalencia de derrames severos neoplásicos, lo que indica que también este podría ser un factor favorecedor<sup>1,7</sup>, como es nuestro caso sumado a la pericardiocentesis previa.

## Conclusiones

El síndrome de descompresión pericárdica es raro, su diagnóstico se basa en una alta sospecha clínica y se confirma por la ecocardiografía. En general, se resuelve en las primeras 24 a 48 horas luego del drenaje de líquido pericárdico.

Tener en cuenta factores como: la etiología, principalmente neoplásicas; la cardiopatía isquemia asociada, el procedimiento combinado (pericardiocentesis, ventana

pericárdica) permite tener en cuenta la posibilidad de disfunción ventricular, en ocasiones logrando la detección temprana y el manejo de la disfunción ventricular derecha o izquierda con inotrópicos, mejorando el estado hemodinámico del paciente y aumentando sus posibilidades de sobrevida.

## Responsabilidades éticas

**Protección de personas y animales.** Los autores declaran que para esta investigación no se han realizado experimentos en seres humanos ni en animales.

**Confidencialidad de los datos.** Los autores declaran que en este artículo no aparecen datos de pacientes.

**Derecho a la privacidad y consentimiento informado.** Los autores declaran que en este artículo no aparecen datos de pacientes.

## Conflicto de intereses

Los autores declaran no tener ningún conflicto de intereses.

## Bibliografía

1. Massimo Imazio. Pericardial decompression syndrome: A rare but potentially fatal complication of pericardial drainage to be recognized and prevented. *European Heart Journal Acute Cardiovascular Care*. 2015;4(2):121-3.
2. Pradhan R, Okabe T, Yoshida K. Patient characteristics and predictors of mortality associated with pericardial decompression syndrome: a comprehensive analysis of published cases. *European Heart Journal Acute Cardiovascular Care*. 2015;4(2):113-20.
3. Karamichalis JM, Gursky A, Valaulikar G. Acute pulmonary edema after pericardial drainage for cardiac tamponade. *Ann Thorac Surg*. 2009;88:675-7.
4. Vandyke WH, Cure J, Chakko CS, Gheorghide M. Pulmonary edema after pericardiocentesis for cardiac tamponade. *N Engl J Med*. 1983;309:595-6.
5. Angouras DC, Dosios T. Pericardial decompression syndrome: a term for a well-defined but rather underreported complication of pericardial drainage. *Ann Thorac Surg*. 2010;89:1702-3.
6. Konstam MA, Levine HJ. Pulmonary edema after pericardiocentesis. *N Engl J Med*. 1984;310:91.
7. Wolfe MW, Edelman ER. Transient systolic dysfunction after relief of cardiac tamponade. *Ann Intern Med*. 1993;119:42-4.
8. Shenoy MM, Dhar S, Gittin R, Sinha AK, Sabado M. Pulmonary edema following pericardiotomy for cardiac tamponade. *Chest*. 1984;86:647-8.