

CARDIOLOGÍA PEDIÁTRICA – PRESENTACIÓN DE CASOS

ECMO respiratorio como opción terapéutica en falla respiratoria refractaria en la edad pediátrica



Otto M. González-Pardo^{a,*}, Gabriel Cassalett-Bustillo^a y Federico Núñez^b

^a Departamento de Pediatría Intensivista, Fundación Clínica Shaio, Bogotá, Colombia

^b Departamento de Cardiología, Fundación Clínica Shaio, Bogotá, Colombia

Recibido el 11 de septiembre de 2015; aceptado el 21 de enero de 2016

Disponible en Internet el 3 de marzo de 2016

PALABRAS CLAVE

Circulación
extracorpórea;
Pediatría;
Hipoxia

KEYWORDS

Extracorporeal
circulation;
Pediatrics;
Hypoxia

Resumen La oxigenación con membrana extracorpórea (ECMO), es una alternativa terapéutica útil en el manejo de la falla respiratoria refractaria en la edad pediátrica. La infección por virus sincitial respiratorio es una patología prevalente en nuestra ciudad con una carga de la enfermedad que supone el 75% de las hospitalizaciones en menores de 2 años diagnosticados con bronquiolitis. Un índice de oxigenación mayor a 40 predice una mortalidad mayor del 80% en estos pacientes, asimismo, se ha encontrado que un pH menor de 7.29 es un factor de riesgo independiente para la mortalidad en el mismo grupo.

La ECMO es una terapia que desde el año 1985 ha mostrado tener una sobrevida del 53% en este grupo, llegando a niveles del 63% en los últimos años, particularmente, si la etiología es el virus sincitial respiratorio. Se reportan dos casos de pacientes lactantes menores con falla respiratoria refractaria en quienes se decidió iniciar la ECMO logrando la sobrevida de ambos.

© 2016 Sociedad Colombiana de Cardiología y Cirugía Cardiovascular. Publicado por Elsevier España, S.L.U. Este es un artículo Open Access bajo la licencia CC BY-NC-ND (<http://creativecommons.org/licenses/by-nc-nd/4.0/>).

Respiratory ECMO as treatment of choice for refractory respiratory failure in pediatric patients

Abstract Extracorporeal membrane oxygenation (ECMO) is a useful alternative therapy when managing refractory respiratory failure in pediatric patients. An infection caused by respiratory syncytial virus is a prevalent condition in our city, with a disease burden that accounts for 75% of hospital admissions in children under to years of age who have been diagnosed of bronchiolitis. An oxygenation index above 40 predicts a mortality of over 80% for these patients; likewise, it has been found that a pH below 7.29 is an independent mortality risk factor for this same group.

* Autor para correspondencia.

Correo electrónico: uciotto@yahoo.com (O.M. González-Pardo).

ECMO is a therapy that has shown survival rates of 53% in this patient group since 1985, reaching a level of 63% over recent years, particularly when the aetiology is respiratory syncytial virus. Two cases of infants with refractory respiratory failure where ECMO therapy was chosen and achieved survival of both children are reported.

© 2016 Sociedad Colombiana de Cardiología y Cirugía Cardiovascular. Published by Elsevier España, S.L.U. This is an open access article under the CC BY-NC-ND license (<http://creativecommons.org/licenses/by-nc-nd/4.0/>).

Introducción

La oxigenación con la membrana extracorpórea es una alternativa terapéutica para la falla respiratoria en pediatría cuando esta tiene un curso refractario (hipoxemia o hipercapnia persistentes a pesar de la ventilación mecánica convencional, de alta frecuencia y el inicio del óxido nítrico).

Si bien es cierto que la hipoxemia no se ha logrado relacionar con la mortalidad en pacientes con síndrome de dificultad respiratoria agudo (SDRA), algunos parámetros relacionados con la mecánica respiratoria si se han asociado a pobres desenlaces y por ende se están utilizando como indicaciones para iniciar la oxigenación con la membrana extracorpórea¹.

Es así como se recomienda el inicio de la terapia en las siguientes condiciones:

- Índice de oxigenación ((fracción inspirada de oxígeno x presión media de la vía aérea)/presión arterial de oxígeno), mayor de 40 ya que este valor se ha relacionado con una mortalidad mayor del 80%.
- Distensibilidad pulmonar estática (volumen corriente/(Presión meseta - PEEP)), menor de 0,5 mL/cms de H₂O/kg de peso.
- Cortocircuito intrapulmonar ((contenido alveolar de oxígeno-contenido arterial de oxígeno)/(contenido alveolar de oxígeno-contenido venoso de oxígeno)), mayor del 50% con FiO₂ mayor a 0,6.
- Hipercapnia con pH menor de 7,0 con presión pico de la vía aérea mayor de 40 cms de H₂O (en pacientes llevados a la oxigenación con membrana extracorpórea un pH menor de 7.29 antes de iniciar la terapia es un factor independiente de mortalidad)¹.

La neumonía bacteriana y la bronquiolitis viral son las indicaciones más frecuentes para el inicio de oxigenación con la membrana extracorpórea debido a una causa respiratoria en pediatría con una sobrevida que viene en aumento, siendo del 52% en el año 1994 y logrando un 63% en el año 2011, cuando la etiología es el virus sincitial respiratorio^{2,3}.

El virus sincitial respiratorio es el principal agente causante de la bronquiolitis aguda en la población pediátrica (20–40% de los casos), encontrándose en el 75% de las hospitalizaciones por esta causa en pacientes menores de 2 años⁴.

En Colombia la infección respiratoria aguda es la segunda causa de mortalidad en los menores de 5 años⁵.

Se reportan dos casos exitosos del uso de la oxigenación con la membrana extracorpórea por niños con la falla respiratoria hipoxémica.

Caso 1

Lactante menor de 4 meses de edad y 7 kilos de peso, con antecedente de prematuridad (28 semanas de gestación al nacer), displasia broncopulmonar y uso de oxígeno domiciliario en la casa, ingresa a la Unidad de Cuidados Intensivos Pediátricos luego de 15 días de síntomas respiratorios altos y de 8 días con tos y aumento de la dificultad respiratoria progresiva y 1 día de fiebre y compromiso del estado general, panel viral positivo para virus sincitial respiratorio. Al ingresar a la Unidad tenía dificultad respiratoria severa y altos requerimientos de oxígeno, se intenta manejo con cánula nasal de alto flujo, con pobre respuesta razón por la cual requiere de intubación orotraqueal.

Durante la evolución requiere inicio de soporte inotrópico con la adrenalina y el milrinone, la ventilación mecánica convencional en prono que fracasa por hipoxemia persistente, se inicia con el óxido nítrico y la ventilación mecánica de alta frecuencia oscilatoria, llegando a tener una presión media de 30 centímetros de agua, la fracción inspirada de oxígeno de 1, la presión arterial de oxígeno de 61 que permiten calcular un índice de oxigenación de 49, adicional a esto con la presión arterial de dióxido de carbono de 71, el pH de 7.20 y la radiografía de tórax con opacidades de ocupación alveolar en los cuatro cuadrantes pulmonares, se decide ante esto iniciar oxigenación con membrana extracorpórea venoarterial (canulación periférica de la arteria carótida derecha y de la vena yugular interna derecha), siendo imposible por la edad canular la vena femoral para hacer la terapia venovenosa.

Una vez canulado se logra una adecuada hemodinamia, sin soporte inotrópico ni vasopresor, se dejan parámetros de reposo pulmonar (frecuencia respiratoria de 14 por minuto, presión inspiratoria pico de 14 centímetros de agua, PEEP de 8 centímetros de agua y fracción inspirada de oxígeno de 0,3), se logra un buen manejo de la anticoagulación, así como una buena oxigenación y ventilación. Inicialmente, con persistencia de las opacidades de ocupación alveolar de los cuatro cuadrantes pulmonares y el volumen corriente cercanos a 0 mL. (En la [tabla 1](#) se muestra la evolución de algunas variables pulmonares y de perfusión para ambos casos).

Al cabo de 18 días luego de una lenta mejoría de la distensibilidad pulmonar (logrando mejores volúmenes de corriente con los mismos parámetros ventilatorios) y de la radiografía de tórax, requiriendo ocasionalmente infusión de nitroglicerina para disminuir la resistencia vascular sistémica y con una mejoría de la función renal permite el retiro de la terapia extracorpórea. Como complicación al día 12 de la terapia presenta sangrado por la cánula arterial

Tabla 1 Evolución de algunas variables respiratorias y de perfusión durante la terapia

Parámetro	Caso 1	Caso 2
<i>Presión arterial de oxígeno/Índice de oxigenación</i>		
Día 1	61 mmHg/49	22 mmHg/78
Día 10	65 mmHg/11	63 mmHg/10
Finalización de la terapia	107 mmHg/4.5	67 mmHg/6
<i>Distensibilidad pulmonar</i>		
Día 1	-0,25 mL/cms H ₂ O/kg	-0.16 mL/cms H ₂ O/kg
Día 10	-0,6 mL/cms H ₂ O/kg	-0.45 mL/cms H ₂ O/kg
Finalización de la terapia	-1 mL/cms H ₂ O/kg	-1.2 mL/cms H ₂ O/kg
<i>Presión arterial de dióxido de carbono</i>		
Día 1	71 mmHg	96 mmHg
Día 10	32 mmHg	43 mmHg
Finalización de la terapia	36 mmHg	42 mmHg
<i>pH</i>		
Día 1	7.2	7.05
Día 10	7.45	7.33
Finalización de la terapia	7.42	7.43
<i>Lactato</i>		
Día 1	4.6	5.1
Día 10	2.3	2.4
Finalización de la terapia	1.6	1.2

Se muestra la evolución de algunas variables respiratorias y de perfusión durante la terapia.

por desplazamiento de la misma, siendo reposicionada con éxito.

Dos días después de la decanulación se logra extubar sin complicaciones, 11 días después sale a una habitación en el piso y 6 días después es dado de alta de la clínica.

En las [figuras 1 y 2](#) se muestran las radiografías de tórax al inicio y al final de la terapia.

Caso 2

Lactante de 2 meses de edad y 5 kilos de peso, sin antecedentes de importancia, con cuadro clínico de tres días de evolución, dado por 3 días de evolución de: la rinorrea hialina, la tos y la dificultad respiratoria progresiva;

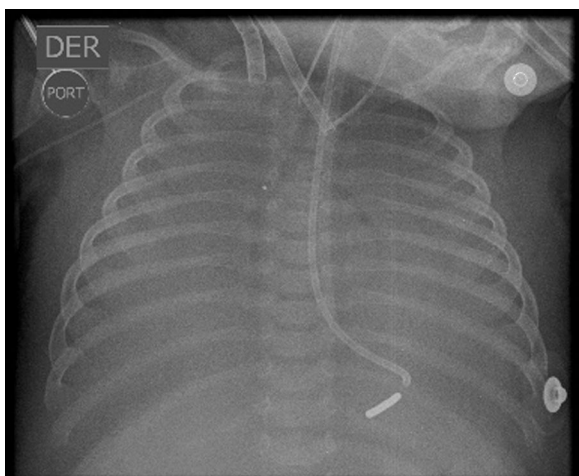


Figura 1 Radiografía de tórax una vez se inicia la terapia extracorpórea.

al momento de la consulta inicial presentaba hipoxemia severa que lleva al neonato a paro cardiorrespiratorio, requiriendo: reanimación cardiocerebropulmonar, intubación orotraqueal e inicio de ventilación mecánica con posterior paso a alta frecuencia oscilatoria, cursa con importante componente obstructivo de la vía aérea, choque refractario con panel viral positivo para virus sincitial respiratorio y elevación de los reactantes de fase aguda (proteína c reactiva y procalcitonina), requiriendo altos parámetros ventilatorios, soporte inotrópico y vasopresor e inicio con antibióticos (el cefepime y la claritromicina). La radiografía de tórax muestra opacidades de ocupación alveolar de los cuatro cuadrantes y la gasimetría arterial un trastorno severo de la oxigenación (presión arterial de oxígeno/fracción inspirada de oxígeno de 22 e índice de oxigenación de 78), se decide iniciar la oxigenación con la membrana extracorpórea. Debido a la edad y peso del paciente se decide realizar la oxigenación con membrana

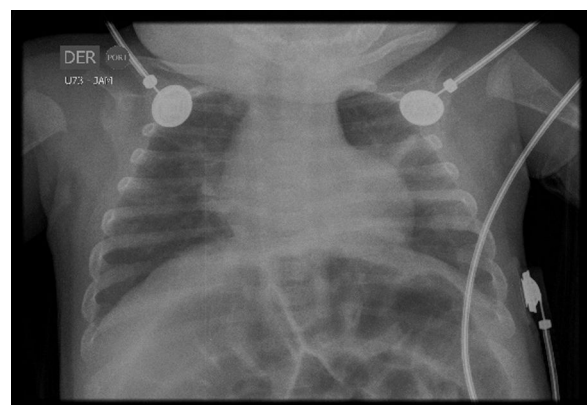


Figura 2 Radiografía de tórax luego de lograr la extubación.

extracorpórea venoarterial (canulación periférica de la arteria carótida derecha y de la vena yugular interna derecha), se logran unos índices adecuados de oxigenación y ventilación así como el destete del soporte inotrópico y vasopresor, requiere inicialmente infusión de nitroprusiato de sodio para optimizar la resistencia vascular sistémica, se dejan parámetros de reposo pulmonar en el ventilador, no se presentaron complicaciones asociadas a la terapia, tras 21 días en la terapia extracorpórea se evidencia mejoría de la distensibilidad pulmonar lográndose la decanulación del paciente, se extuba 5 días después quedando en la cánula nasal de alto flujo, luego de 35 días de estancia en la Unidad de Cuidados Intensivos Pediátricos se traslada al servicio de pediatría donde es dado de alta a los 51 días de estancia hospitalaria.

Discusión

La oxigenación con la membrana extracorpórea surge como una opción terapéutica de última línea en el manejo de la falla respiratoria en pediatría cuando esta tiene un curso refractario y se han agotado otras alternativas como la ventilación de alta frecuencia oscilatoria.

Se plantea como una opción terapéutica válida debido a que la mortalidad de los pacientes candidatos se estima mayor al 90%, mientras que la supervivencia de estos mismos cuando son llevados a la oxigenación con la membrana extracorpórea oscila entre el 53 y 62%.

Generalmente, la primera opción para la falla respiratoria refractaria es la canulación venovenosa, no obstante, en nuestro país en niños menores de 10 kilos se requiere un acceso venoarterial dadas las dificultades técnicas, debidas al tamaño de los vasos sanguíneos, en otras latitudes se encuentran disponibles cánulas de tamaños adecuados para hacer canulación venovenosa desde los 3 kilos.

Los objetivos principales de la terapia extracorpórea son: garantizar una buena oxigenación y un adecuado soporte cardiopulmonar. El seguimiento de las variables como: el lactato, la saturación venosa central de oxígeno, la acidosis metabólica, la presión parcial de oxígeno y la saturación arterial de oxígeno permiten evaluar la entrega de oxígeno a nivel tisular.

La mayoría de los pacientes que requieren la oxigenación con la membrana extracorpórea han requerido el inicio de un soporte inotrópico debido a la hipoxemia, a menos que el daño miocárdico sea irreversible se espera que al iniciar la terapia los vasoactivos puedan ser suspendidos.

Es fundamental entender que la terapia extracorpórea no mejora la patología respiratoria pero sí provee un adecuado intercambio gaseoso hasta que el sistema respiratorio se recupere con la ventaja de evitar la lesión asociada a la ventilación mecánica. Por esta razón una vez se inicia la terapia se procede a disminuir los parámetros ventilatorios hasta unos valores conocidos como de reposo pulmonar, esto es una fracción inspirada de oxígeno menor de 0,4, una presión pico menor de 20 centímetros de agua y una presión positiva al final de la espiración de 8 a 14 centímetros de agua. Dado el severo compromiso de la distensibilidad pulmonar en estos pacientes en las etapas iniciales el volumen corriente será cercano a 0 mL, aumentando en la medida que la función pulmonar se recupere (entre dos y tres

semanas después de iniciada la terapia). Esto hace necesaria la higiene bronquial frecuente, recurriendo incluso el lavado broncoalveolar. En la medida que la función pulmonar se recupere habrá un aumento en el volumen corriente, una mejoría en la eliminación del dióxido de carbono, una mejoría radiológica de los campos pulmonares y una mejoría de los índices de oxigenación, momento en el cual se hará el destete de la terapia extracorpórea para lograr la extubación.

Se recomiendan planes de sedación basados en la analgesia moderados en los primeros días de la terapia extracorpórea para luego disminuirla hasta retirarla, los trabajos en este sentido han mostrado que la morfina tiene el mejor perfil en este tipo de pacientes⁶, ya que no se pierden en la membrana extracorpórea, se prefieren las técnicas no farmacológicas como: la compañía de los padres, la lectura de cuentos, la música, el uso de películas y videojuegos. En nuestra institución no utilizamos el bloqueo neuromuscular de rutina y nunca en infusión continua.

Respecto a los demás sistemas conforme a las recomendaciones actuales en cuidado intensivo se busca: un inicio temprano de la nutrición enteral, los balances hídricos negativos, la prevención de zonas de presión y el manejo con antibióticos conforme a los protocolos institucionales.

Respecto a las complicaciones las más frecuentes son: la coagulopatía (34%) y las infecciones (18%) y la más temible el sangrado del sistema nervioso central que se presenta en el 4% de los pacientes con un desenlace fatal pues se constituye en una indicación para suspender la terapia⁷.

La duración de la terapia en nuestros pacientes estuvo acorde a lo reportado en la literatura (de 14 a 21 días).

Conclusiones

La oxigenación con la membrana extracorpórea es una alternativa terapéutica útil en el manejo de la falla respiratoria refractaria, ya que permite mantener la oxigenación y la ventilación necesaria para evitar la falla orgánica múltiple, utilizando parámetros ventilatorios que no producen lesión pulmonar agregada.

El tamaño de los insumos dependerá del peso del paciente determinando la canulación que se utilizará, siendo la venovenosa la de elección cuando la indicación es estrictamente respiratoria.

Aunque es una terapia costosa y no está libre de complicaciones, tiene unos valores de supervivencia que son superiores a los del curso natural de la enfermedad cuando esta no se utiliza.

Se requiere de un equipo multidisciplinario para optimizar los resultados de la misma.

Responsabilidades éticas

Protección de personas y animales. Los autores declaran que para esta investigación no se han realizado experimentos en seres humanos ni en animales.

Confidencialidad de los datos. Los autores declaran que en este artículo no aparecen datos de pacientes.

Derecho a la privacidad y consentimiento informado. Los autores declaran que en este artículo no aparecen datos de pacientes.

Conflicto de intereses

Los autores declaran no tener ningún conflicto de intereses.

Bibliografía

1. Dalton H, Fortenberry JD, Frenckner B. ECMO for Pediatric Respiratory Failure. En: Cooke C, editor. ECMO Extracorporeal Cardiopulmonary Support in Critical Care. 4th ed. Ann Harbor (Michigan): Extracorporeal Life Support Organization; 2012. p. 265–87.
2. Zabrocki LA, Brogan TV, Statler KD, Poss WB, Rollins MD, Bratton SL. Extracorporeal membrane oxygenation for pediatric respiratory failure: Survival and predictors of mortality. *Crit Care Med.* 2011;39:364–70.
3. Dalton H, Duncan J. Extracorporeal support in children with pediatric acute respiratory distress syndrome: proceedings from the pediatric acute lung injury consensus conference. *Pediatr Crit Care Med.* 2015;16 5 Suppl 1:S111–7.
4. Sánchez J, Alustiza J, Arranz L, Guiu M. Guía consensuada para el manejo de la bronquiolitis aguda. *Boletín S Vasco-Nav Pediatr.* 2008;40:16–20.
5. Rodríguez DA, Rodríguez-Martínez CE, Cárdenas AC, Quilaguy IE, Mayorga LY, Falla LM, et al. Predictors of severity and mortality in children hospitalized with respiratory syncytial virus infection in a tropical region. *Pediatr Pulmonol.* 2014;49(3):269–76.
6. Harthan A, Buckley W, Heger M, Fortuna R, Mays K. Medication Adsorption in to Contemporary Extracorporeal Membrane Oxygenator Circuits. *J Pediatr Pharmacol Ther.* 2014;19(4):288–95.
7. De Mol A, Liem K, Van Heijst A. Cerebral Aspects of Neonatal Extracorporeal Membrane Oxygenation: A Review. *Neonatology.* 2013;104:95–103.