

CIRUGÍA CARDIOVASCULAR DEL ADULTO – ARTÍCULO ORIGINAL

Ablación de fibrilación auricular: primera serie colombiana de crioablación con balón



William Uribe^{a,*}, Juan Carlos-Díaz^a, Laura Duque^b, Jorge E. Marín^a,
Julián M. Aristizábal^a, Jorge E. Velásquez^a y Mauricio Duque^a

^a Departamentos de Cardiología y Electrofisiología, CES Cardiología, Medellín, Colombia

^b Departamento de Medicina General, CES Cardiología, Medellín, Colombia

Recibido el 29 de diciembre de 2015; aceptado el 24 de septiembre de 2016

Disponible en Internet el 5 de diciembre de 2016

PALABRAS CLAVE

Aislamiento de las venas pulmonares;
Arritmias;
Crioablación;
Catéter balón;
Radiofrecuencia;
Fibrilación auricular

Resumen

Introducción: El aislamiento de las venas pulmonares mediante la crioablación con balón es una técnica innovadora para el manejo de la fibrilación auricular con una alta tasa de efectividad. Su reciente introducción y aprobación por el Instituto Nacional de Vigilancia de Medicamentos y Alimentos de Colombia en nuestro medio aporta una alternativa al aislamiento tradicional punto a punto con la radiofrecuencia.

Métodos: A partir de mayo de 2014, todos los pacientes que fueron llevados a aislamiento de las venas pulmonares con la crioablación fueron registrados de manera prospectiva en un formulario previamente diseñado para tal fin.

Resultados: Entre mayo de 2014 y agosto de 2015 se realizaron 31 procedimientos de la crioablación con balón en 31 pacientes (23 hombres, 74%) con una edad promedio de $59 \pm 11,4$ años (rango de 34 a 72 años). La indicación más común fue la fibrilación auricular paroxística (23 pacientes, 74%), con 4 casos de la fibrilación auricular persistente (13%) en presencia de un corazón estructuralmente sano. El procedimiento tuvo una duración total de $152,6 \pm 46,1$ minutos con un tiempo de la fluoroscopia de 51 ± 16 minutos, observándose una disminución en los tiempos a medida que se progresó en la curva de aprendizaje. Tres de los 31 pacientes (9,7%) presentaron parálisis diafragmática; dos de ellos recuperaron la motilidad durante el mismo procedimiento y el otro paciente recuperó la motilidad al mes.

Conclusiones: La crioablación es una técnica rápida y reproducible para el aislamiento de las venas pulmonares en un servicio de electrofisiología de alta complejidad. Con una curva de aprendizaje corta, es una alternativa valiosa al aislamiento eléctrico punto a punto con la radiofrecuencia, en un grupo con experiencia previa en el aislamiento de venas pulmonares por la

* Autor para correspondencia.

Correo electrónico: William.uribe.md@gmail.com (W. Uribe).

KEYWORDS

Pulmonary vein isolation;
Cryoablation;
Balloon catheter;
Radiofrequency;
Atrial fibrillation

técnica convencional de radiofrecuencia. La tasa de complicaciones menores fue comparable a lo reportado en la literatura y no se presentaron complicaciones mayores en este grupo inicial. © 2016 Sociedad Colombiana de Cardiología y Cirugía Cardiovascular. Publicado por Elsevier España, S.L.U. Este es un artículo Open Access bajo la licencia CC BY-NC-ND (<http://creativecommons.org/licenses/by-nc-nd/4.0/>).

Atrial fibrillation ablation: first Colombian series of balloon cryoablation**Abstract**

Introduction: Pulmonary vein isolation using balloon cryoablation is an innovative technique for managing atrial fibrillation with a high efficacy rate. Its recent introduction and approval by the Colombian National Institute for Medicine and Food Surveillance in our field offers an alternative to the traditional point-by-point radiofrequency isolation.

Methods: Starting May 2014, all patients who underwent pulmonary vein isolation with cryoablation were registered prospectively in a form that had been previously designed specifically for this purpose.

Results: Between May 2014 and August 2015, 31 balloon cryoablations were performed in 31 patients (23 men, 74%) with an average age of 59 ± 11.4 years (range from 34 to 72 years). The most frequent indication was paroxysmal atrial fibrillation (23 patients, 74%), with 4 cases of persistent atrial fibrillation (13%) in the presence of a structurally normal heart. The procedure lasted a total of 152.6 ± 46.1 minutes with a fluoroscopy time of 51 ± 16 minutes, observing a decrease in the time as the learning curve progressed. Three of the 31 patients (9.7%) developed diaphragmatic paralysis, two of whom recovered motility during the procedure and the other patient recovered motility after one month.

Conclusions: Cryoablation is a fast and reproducible technique for pulmonary vein isolation in a high complexity electrophysiology service. With a short learning curve, it is a valuable alternative to point-by-point radiofrequency isolation, in a group with previous experience in pulmonary vein isolation by means of the traditional radiofrequency technique. Minor complications rate was similar to what was reported in literature and no major complications were developed in this initial group.

© 2016 Sociedad Colombiana de Cardiología y Cirugía Cardiovascular. Published by Elsevier España, S.L.U. This is an open access article under the CC BY-NC-ND license (<http://creativecommons.org/licenses/by-nc-nd/4.0/>).

Introducción

Desde la publicación inicial del grupo de Haissaguerre sobre el aislamiento de las venas pulmonares y su impacto en el tratamiento de la fibrilación auricular¹, esta terapia se ha convertido en el pilar del manejo de la arritmia logrando modificar su historia natural. A lo largo de los años, la técnica de ablación punto a punto con radiofrecuencia no ha tenido modificaciones significativas, siendo una técnica que consume una cantidad de tiempo notable durante el procedimiento, además, de necesitar una curva de aprendizaje importante. Distintos tipos de catéteres circulares de ablación por radiofrecuencia (los cuales permiten el aislamiento de la vena pulmonar en menor tiempo) no han logrado demostrar la seguridad o los beneficios clínicos significativos sobre la ablación punto a punto y se han asociado a un mayor riesgo de complicaciones, por lo que su uso se limita por el momento a estudios clínicos^{2,3}. Adicionalmente, la ablación con radiofrecuencia se asocia a una tasa significativa de complicaciones mecánicas (fístula atrioesofágica, perforación cardiaca, taponamiento cardiaco, estenosis de las venas pulmonares) y eléctricas (flutter atrial izquierdo postablación)⁴⁻⁶, estas condiciones han impulsado

el desarrollo de nuevas tecnologías para el aislamiento de las venas pulmonares en el manejo de la fibrilación auricular.

La crioablación representa una aproximación totalmente distinta a la ablación por radiofrecuencia. En esta técnica se bombea un gas refrigerante (óxido nitroso) al interior del catéter produciendo daño por congelamiento del tejido, logrando lesiones transmurales sin afectar el endocardio. En el estudio STOP AF, se logró demostrar la efectividad de la crioablación (con un balón de primera generación) en el aislamiento de las venas pulmonares (logrando el aislamiento en el 83% de los pacientes utilizando solo este catéter)⁷. Actualmente, usando un balón de segunda generación (*Arctic Front Advance*) es posible realizar una lesión circunferencial en el antro de la vena pulmonar con una sola aplicación, lo que se traduce en un procedimiento que en teoría es técnicamente más simple y de menor duración. La crioablación fue introducida y aprobada por el Instituto Nacional de Vigilancia de Medicamentos y Alimentos, Colombia, de manera reciente, a continuación se describe la experiencia inicial con un sistema de la crioablación en un servicio con experiencia previa en el aislamiento de las venas pulmonares con la radiofrecuencia.

Métodos

A partir de mayo de 2014, todos los pacientes llevados a aislamiento de las venas pulmonares con la crioablación con balón de segunda generación (*Arctic Front Advance*, *Medtronic*, Minneapolis, Minnesota) en la Clínica CES de Medellín, Colombia, fueron registrados de manera prospectiva en un formato de registro previamente diseñado. En todos los casos se realizó la tomografía computarizada contrastada previa al procedimiento con el fin de evaluar la anatomía de las venas pulmonares y la aurícula izquierda y un ecocardiograma transesofágico para descartar la presencia de trombos intracavitarios. Los pacientes se mantuvieron con anticoagulación oral (dabigatrán, rivaroxaban, apixaban o warfarina de acuerdo a criterio del médico tratante) hasta el día previo al procedimiento en el caso de un nuevo anticoagulante oral y en el caso de la warfarina hasta 3 días antes. Los procedimientos se llevaron a cabo bajo una técnica de sedación profunda liderada por el anestesiólogo, con la ventilación mecánica no invasiva con máscara facial y la presión positiva continua en la vía aérea.

Descripción del procedimiento

Se realizó un abordaje venoso a nivel femoral bilateral: dos punciones en la ingle izquierda por donde se avanzaron los catéteres Inquiry® decapolar 5F (*St Jude Medical*, *St Paul Minnesota*) al seno coronario y el catéter de ecocardiografía intracardiaca; y una punción femoral derecha por donde se avanzó el equipo de punción transeptal (compuesto por una aguja de punción transeptal BRK-1 y un introductor SR1 *St. Jude Medical*, Minnesota, EE.UU.), la cual se realizó bajo visualización continua con ecocardiografía intracardiaca (*Acunav*®, Siemens, Erlangen, Alemania). Una vez se obtuvo acceso a la aurícula izquierda, se intercambió por un catéter direccionable FlexCath® 15F (*Medtronic*, Minneapolis, Minnesota) a través del cual se introdujo el catéter balón y el catéter de mapeo circular Achieve® (*Medtronic*, Minneapolis, Minnesota) para registrar los potenciales eléctricos de las venas pulmonares. Se utilizó heparina no fraccionada con un bolo inicial de 5.000 unidades y posteriormente, bolos adicionales para mantener un tiempo de

coagulación activada; entre 250 y 350 segundos. Se realizó la fusión de las imágenes de la tomografía contrastada con la reconstrucción tridimensional de las venas pulmonares y los antros (*EnSite NavX*®, *St Jude Medical*, *St Paul Minnesota*) con el fin de facilitar la navegación del catéter en el interior de la aurícula. En todos los casos, se utilizaron balones de 28 mm usando inyecciones de medio de contraste, curva de presión de la arteria pulmonar y doppler de las venas pulmonares para asegurar un adecuado sello del balón contra las venas pulmonares (fig. 1). Las aplicaciones se dieron por un tiempo máximo de 240 segundos y una temperatura entre -30 y -50 °C, después del cual se reposicionó el balón dentro de la misma vena, buscando siempre cambiar la angulación del balón con el fin de asegurar la ablación circunferencial. Durante el aislamiento de las venas derechas, se realizó monitoría continua del potencial del diafragma y de la contracción diafragmática de manera táctil (palpando la contracción diafragmática a nivel del hipocondrio derecho) mediante la estimulación del nervio frénico derecho ubicando el catéter decapolar a nivel de la vena cava superior, suspendiendo la aplicación en caso de evidenciar una disminución del potencial del diafragma o de la fuerza de contracción^{8,9}. Para la monitoría continua del potencial del diafragma, se ubicaron dos electrodos en la región torácica, uno 5 cms arriba de la apófisis xifoides del esternón, y el otro a 15 cms de separación sobre el margen costal derecho. Los electrodos se conectaron a la caja de los catéteres del polígrafo WorkMate® (*St Jude Medical*, *St Paul Minnesota*). Se configuró una señal bipolar con amplitud de 1 mV y filtrado de paso de banda entre 2 Hz a 500 Hz. Durante la estimulación para evaluar la captura diafragmática se evaluó la amplitud del electrograma (teniendo como referencia normal una amplitud de 0,5 mV), morfología y duración del potencial evocado. La estimulación se realizó posicionando el catéter decapolar en la vena cava superior y realizando estimulación simultánea por dos pares de electrodos con una salida de 20 mV y ancho de pulso de 2 ms a una longitud de ciclo de 2000 ms (fig. 2). Se definió el aislamiento como la pérdida de los potenciales de las venas pulmonares con demostración del bloqueo de entrada y de salida (fig. 3).

El tiempo total del procedimiento se midió desde el momento en el cual se inició el abordaje vascular femoral hasta el momento en el cual se retiraron los catéteres; el

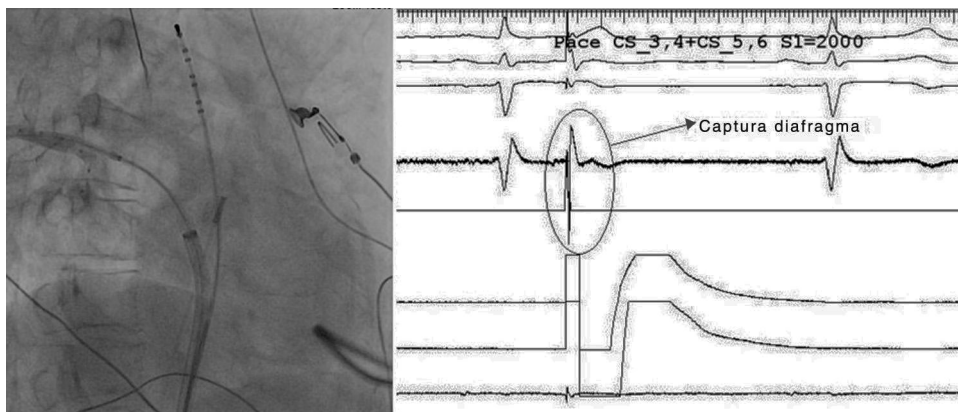


Figura 1 Técnica para la evaluación de la captura diafragmática. Utilizando el catéter decapolar ubicado a nivel de la cava superior (izquierda) se realiza una estimulación a una longitud de ciclo de 2000 ms. La captura se evalúa utilizando una derivación especial la cual se registra en el polígrafo (derecha).

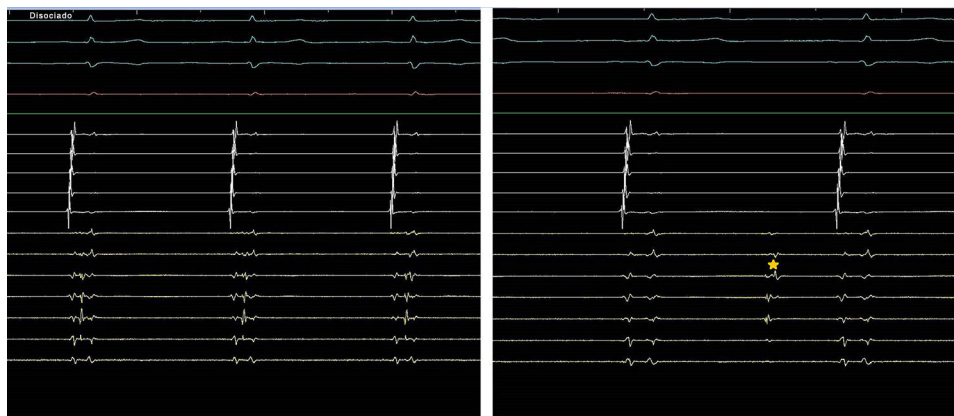


Figura 2 Disociación de los potenciales de la vena pulmonar. Durante el enfriamiento, se observa un retardo progresivo en la conducción de la vena pulmonar, con prolongación del intervalo entre la despolarización atrial y el potencial de la vena pulmonar (izquierda) hasta que se logra la desaparición de los potenciales de la vena pulmonar, llegando incluso a observar la despolarización disociada del músculo de la vena pulmonar (derecha, estrella amarilla).

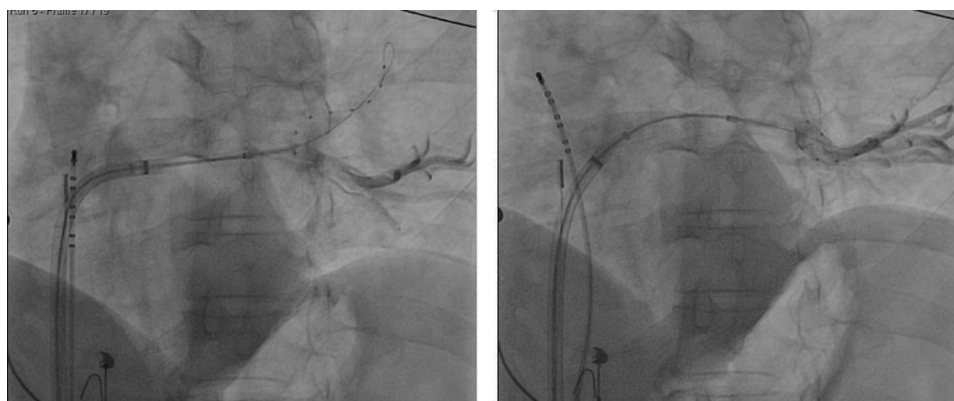


Figura 3 Oclusión de las venas pulmonares con el balón de la crioablación. Se demuestra un adecuado sello utilizando medio de contraste (izquierda). Una vez se logra el sello y se inicia el enfriamiento, el catéter Achieve^(R) es retirado hacia el ostium con el fin de registrar los potenciales de la vena pulmonar (derecha).

tiempo en la aurícula izquierda se definió como el tiempo transcurrido desde la punción transeptal hasta el retiro de los catéteres. El tiempo de la fluoroscopia y la dosis total de radiación se obtuvo a partir de las mediciones realizadas por el equipo de angiografía Phillips Allura[®].

Resultados

Entre mayo de 2014 y agosto de 2015 se realizaron 31 procedimientos de la crioablación en 31 pacientes (23 hombres, 74%) con la fibrilación auricular paroxística o persistente, con una edad promedio de $59 \pm 11,4$ años (rango de 34 a 72 años). La indicación más común fue la fibrilación auricular paroxística (23 pacientes, 74%), con 4 casos de fibrilación auricular persistente (13%); en 4 casos se había realizado un procedimiento de aislamiento de las venas pulmonares previamente con recurrencia de la arritmia (tabla 1). El procedimiento tuvo una duración total de $152,6 \pm 46,1$ minutos, con un tiempo de la fluoroscopia de 51 ± 16 minutos (fig. 4) y una dosis de radiación de 935 ± 554 mGy; estos valores disminuyeron a medida que se progresaba en la curva de aprendizaje. Se utilizaron en promedio 10.387 ± 3.781 U de

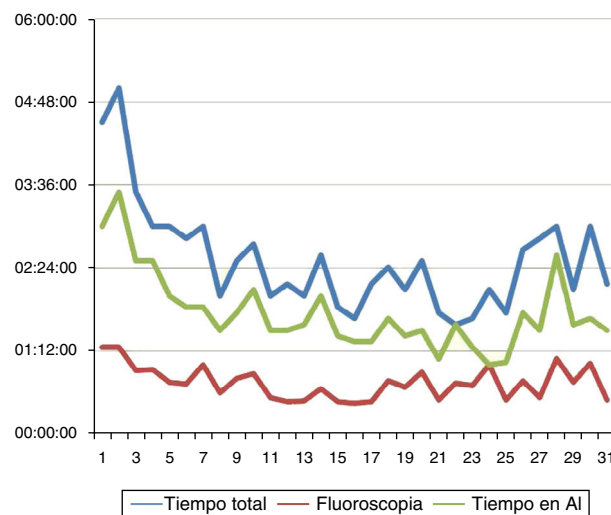


Figura 4 Gráfica representando: el tiempo total del procedimiento, el tiempo de la fluoroscopia y el tiempo total en la aurícula izquierda (AI). Hay una disminución de los tiempos a medida que la curva del aprendizaje se alcanza.

Tabla 1 Características generales de la población

Variable	
Masculino	23 (74%)
Edad	59 ± 11,4 años
Indicación	
– FAP	23 (74%)
– FA Persistente	4 (13%)
– FA con previa ablación por RF	4 (13%)
Antecedentes clínicos	
– Hipertensión arterial	27 (87,1%)
– Diabetes Mellitus	1 (3,2%)
– Enfermedad renal crónica	2 (6,4%)
– Accidente cerebro-vascular	1 (3,2%)
– Hipotiroidismo	3 (9,7%)

FA: Fibrilación auricular. FAP: Fibrilación auricular paroxística. RF: Radiofrecuencia.

heparina, con un tiempo de coagulación activada promedio de $255 \pm 30,1$; en ningún caso se revirtió la anticoagulación con la protamina al terminar el procedimiento. En un solo caso (paciente de 71 años con la fibrilación auricular persistente) se requirió la aplicación de lesiones adicionales con un catéter de radiofrecuencia irrigado debido a la persistencia de la arritmia; en este caso se demostró que la fibrilación auricular se originaba en la vena de Marshall, con una terminación definitiva de la arritmia con la aplicación de la radiofrecuencia dentro del seno coronario a la altura de esta vena.

Anatomía de las venas pulmonares y su impacto en el procedimiento

Se encontró la presencia de antro común en 5 pacientes (16,1% todos ellos izquierdos) en 3 de los cuales se logró el aislamiento simultáneo de ambas venas con una misma aplicación dadas las características del antro común (pequeño). Cuatro pacientes tenían una vena pulmonar media derecha, solo 2 (6,5%) de ellos requirieron el aislamiento de esta. Las características de las aplicaciones en cada una de las venas se describen en la [tabla 2](#).

Complicaciones

Tres (9,7%) de los 31 pacientes presentaron parálisis diafragmática, dos de ellos se recuperaron durante el mismo

procedimiento y el otro paciente se recuperó en el seguimiento a un mes. Un paciente fue diagnosticado con neumonía al día siguiente del procedimiento, éste presentaba síntomas respiratorios dos días antes de la intervención los cuales no reportó antes de iniciar el procedimiento; el paciente se dio de alta con antibiótico oral con recuperación total de sus síntomas y no se consideró una complicación del procedimiento. Ninguno de los pacientes presentó complicaciones vasculares. No se presentaron complicaciones mayores.

Discusión

Desde su introducción como una alternativa eficaz para el aislamiento de las venas pulmonares, la crioablación ha pasado rápidamente de ser un procedimiento experimental a convertirse en una realidad en distintos laboratorios de electrofisiología a nivel mundial. Teóricamente, existen varias ventajas relacionadas con la lesión producida con la crioenergía sobre las lesiones producidas con la radiofrecuencia, entre las que se encuentran: la conservación del endocardio (disminuyendo el riesgo de agregación plaquetaria localizada), la preservación de la matriz extracelular, una mayor estabilidad del catéter (al adherirse al tejido por congelamiento), un menor riesgo de ruptura de la pared al no producir burbujas de vapor y la posibilidad de producir lesiones circunferenciales de manera rápida y en una sola aplicación.

Los resultados de esta experiencia inicial con crioablación han sido satisfactorios, mostrando que es una técnica de fácil aprendizaje y con un excelente perfil de seguridad. En términos generales, la población de estudio es muy similar a la descrita en otras series en cuanto a sus características demográficas^{8,10,11}. La mayoría de los pacientes tenían fibrilación auricular paroxística; esto es acorde con la evidencia actual, en la cual la efectividad de la crioablación es mayor en este grupo de pacientes que en aquellos con fibrilación auricular persistente^{12,13}.

Esta experiencia describe la facilidad con la cual se puede lograr la adaptación a la manipulación por los operadores de los nuevos catéteres e introductores para realizar la crioablación con balón. La corta curva del aprendizaje puede facilitar su adopción en los servicios de electrofisiología, adicionalmente, su efectividad inmediata (el aislamiento eléctrico de las venas pulmonares se observa durante la congelación del balón a través del catéter de mapeo circular Achieve®) hace que sea una alternativa atractiva. En nuestra

Tabla 2 Características de las aplicaciones en las cuatro venas principales

Variable	VPSI	VPII	VPSD*	VPID
Promedio de aplicaciones	2,4	1,8	2,1	1,9
Promedio de temperatura	-44 ± 6,3 C	-41,8 ± 4,15	-44,7 ± 6,6	-44,28, ± 6,34
Promedio de tiempo	7,8 ± 0,13 minutos	7,1 ± 1,45 minutos	5,7 ± 3,1 minutos	5,67 ± 2,43 minutos

* En 4 pacientes no se realizó aislamiento de la vena pulmonar superior derecha, ya que 2 de estos tenían previo aislamiento con la radiofrecuencia y no se encontraron potenciales de la reconexión eléctrica, en 1 caso no se encontraron potenciales desde el inicio del procedimiento y en 1 caso el paciente presentó parálisis diafragmática, por lo cual se suspendió el aislamiento de esta vena. VPSI: vena pulmonar superior izquierda. VPII: vena pulmonar inferior izquierda. VPSD: vena pulmonar superior derecha. VPID: vena pulmonar inferior derecha.

serie, la mayoría de las venas se lograron aislar con dos aplicaciones, con un promedio de tiempo muy bajo para lograr el aislamiento eléctrico de cada una de las venas, sin necesidad de aplicaciones adicionales ya que estas aumentan el riesgo de complicaciones (particularmente, de la parálisis del frénico)¹⁴. Teniendo en cuenta que la mayor parte del tiempo total del procedimiento está dado por la manipulación del catéter para lograr una buena oclusión, al aumentar el número de casos realizados es posible lograr disminuciones mayores en los tiempos de procedimiento y en la dosis de radiación¹². Aun así, tanto el tiempo de procedimiento como la dosis total de la radiación fueron menores a otras series descritas en la literatura, lo cual es prometedor teniendo en cuenta que esta es una experiencia inicial^{7,8,10,13}. La dosis de radiación fue menor a la descrita en dichas series a pesar de tener un tiempo de la fluoroscopia mayor; este hallazgo puede ser explicado por las diferencias en los equipos de la fluoroscopia y al tipo de exposición que se haya utilizado (siendo mayor la radiación al usar exposiciones que brinden una mayor definición); durante nuestros procedimientos usamos una configuración que minimiza la radiación (protocolo para la electrofisiología del angiotomógrafo rotacional Philips Allura®, que aunque tiene una menor calidad de las imágenes permite visualizar correctamente las angiografías de las venas y la oclusión de las mismas).

Una de las desventajas de la crioablación es la necesidad de aplicaciones adicionales, ya sea con un catéter de crioablación (Freezor MAX cryoablation catheter; Medtronic) o con la radiofrecuencia hasta en un 20% de los pacientes^{7,12,13}, en esta serie solo una paciente requirió aplicaciones con la radiofrecuencia. Al respecto, las venas derechas son las que más frecuentemente requieren aplicaciones adicionales: en el caso de la superior, al producirse la parálisis del frénico algunos autores continúan con la radiofrecuencia, mientras que la inferior derecha es la de mayor dificultad técnica debido al abordaje transeptal y su cercanía con la vena¹².

En cuanto a las complicaciones presentadas durante esta experiencia inicial, la única complicación que se presentó asociada al procedimiento fue la parálisis diafragmática. Si bien nuestra tasa de parálisis diafragmática es un poco más alta (9,7% comparado con 2,1-7,6% en otras series)^{10,12,13}, en todos los casos la motilidad diafragmática retornó en el transcurso de un mes. Esta es probablemente la principal complicación de la crioablación (excluyendo las lesiones vasculares), lo cual limita con frecuencia el aislamiento de la vena pulmonar superior derecha y al parecer se presenta con mayor frecuencia al utilizar balones pequeños, por lo que se evitó el uso de estos balones^{3,11}. No se presentaron otras complicaciones.

Por último, si bien la literatura reporta un mayor costo en los procedimientos realizados con crioablación¹⁰, en Colombia el costo de ambos procedimientos para el sistema de salud son similares, lo que permite una mayor aceptación desde el punto de vista económico en nuestro medio. Actualmente, el uso de la crioablación ha crecido de manera significativa en Alemania, siendo la principal fuente de energía utilizada en un registro publicado recientemente¹³. Esto probablemente esté relacionado con el interés de utilizar estrategias que faciliten el aislamiento de las venas pulmonares sin ser tan dependientes de la experiencia del operador. Teniendo en cuenta una tasa de éxito a largo plazo

similar¹³, la crioablación tiene el potencial de cumplir esta expectativa del mercado.

Limitaciones del estudio

Esta serie de casos cuenta con varias limitaciones. En primer lugar, la gran mayoría de los procedimientos fueron realizados por dos operadores que cuentan con una experiencia significativa en el aislamiento de las venas pulmonares por la radiofrecuencia, por lo cual no se pueden extrapolar estos resultados a un programa de electrofisiología con una menor experiencia. Adicionalmente, siendo esta una experiencia inicial, se espera una disminución mayor en los tiempos del procedimiento y la fluoroscopia (como ya se encontró con los primeros casos) a medida que se obtiene más experiencia con el sistema. Por último, queda aún por ver los resultados a mediano y largo plazo para evaluar la eficacia de esta intervención en el mantenimiento del ritmo sinusal en esta experiencia inicial.

Conclusiones

La crioablación es una técnica rápida y reproducible en un servicio de la electrofisiología de alta complejidad para el aislamiento de las venas pulmonares. Con una curva de aprendizaje corta, es una alternativa valiosa al aislamiento eléctrico punto a punto con la radiofrecuencia irrigada, en un grupo con experiencia previa en el aislamiento de las venas pulmonares por la técnica convencional de la radiofrecuencia. La tasa de complicaciones menores fue comparable a los estudios internacionales y no se presentaron complicaciones mayores en este grupo inicial.

Responsabilidades éticas

Protección de personas y animales. Los autores declaran que para esta investigación no se han realizado experimentos en seres humanos ni en animales.

Confidencialidad de los datos. Los autores declaran que en este artículo no aparecen datos de pacientes.

Derecho a la privacidad y consentimiento informado. Los autores declaran que en este artículo no aparecen datos de pacientes.

Conflictos de intereses

Los doctores William Uribe, Mauricio Duque, Jorge Marín, Julián Aristizábal, Jorge Velásquez y Juan Carlos Díaz han recibido ayuda académica de Medtronic. Medtronic no participó de ninguna manera en la elaboración o revisión de este manuscrito.

Bibliografía

1. Haissaguerre M, Jais P, Shah DC, Takahashi A, Hocini M, Quiniou G, et al. Spontaneous initiation of atrial fibrillation by ectopic beats originating in the pulmonary veins. *The New England Journal of Medicine*. 1998;339:659–66.

2. McCready J, Chow AW, Lowe MD, Segal OR, Ahsan S, de Bono J, et al. Safety and efficacy of multipolar pulmonary vein ablation catheter vs. irrigated radiofrequency ablation for paroxysmal atrial fibrillation: a randomized multicentre trial. *Europace: European pacing, arrhythmias, and cardiac electrophysiology: journal of the working groups on cardiac pacing, arrhythmias, and cardiac cellular electrophysiology of the European Society of Cardiology*. 2014;16:1145–53.
3. Khaykin Y, Zarnett L, Friedlander D, Wulffhart ZA, Whaley B, Giewercer D, et al. Point-by-point pulmonary vein antrum isolation guided by intracardiac echocardiography and 3 D mapping and duty-cycled multipolar AF ablation: effect of multipolar ablation on procedure duration and fluoroscopy time. *Journal of interventional cardiac electrophysiology: an International Journal of Arrhythmias and Pacing*. 2012;34:303–10.
4. Cappato R, Calkins H, Chen SA, Davies W, Iesaka Y, Kalman J, et al. Prevalence and causes of fatal outcome in catheter ablation of atrial fibrillation. *Journal of the American College of Cardiology*. 2009;53:1798–803.
5. Cappato R, Calkins H, Chen SA, Davies W, Iesaka Y, Kalman J, et al. Updated worldwide survey on the methods, efficacy, and safety of catheter ablation for human atrial fibrillation. *Circulation Arrhythmia and Electrophysiology*. 2010;3:32–8.
6. Jais P, Sanders P, Hsu LF, Hocini M, Sacher F, Takahashi Y, et al. Flutter localized to the anterior left atrium after catheter ablation of atrial fibrillation. *Journal of Cardiovascular Electrophysiology*. 2006;17:279–85.
7. Packer DL, Kowal RC, Wheelan KR, Irwin JM, Champagne J, Guerra PG, et al. Cryoballoon ablation of pulmonary veins for paroxysmal atrial fibrillation: first results of the North American Arctic Front (STOP AF) pivotal trial. *Journal of the American College of Cardiology*. 2013;61:1713–23.
8. Linhart M, Bellmann B, Mittmann-Braun E, Schrickel JW, Bitzen A, Andrie R, et al. Comparison of cryoballoon and radiofrequency ablation of pulmonary veins in 40 patients with paroxysmal atrial fibrillation: a case-control study. *Journal of Cardiovascular Electrophysiology*. 2009;20:1343–8.
9. Lakhani M, Saiful F, Parikh V, Goyal N, Bekheit S, Kowalski M. Recordings of diaphragmatic electromyograms during cryoballoon ablation for atrial fibrillation accurately predict phrenic nerve injury. *Heart rhythm: the Official Journal of the Heart Rhythm Society*. 2014;11:369–74.
10. Mandell J, Amico F, Parekh S, Snow J, Germano J, Cohen TJ. Early experience with the cryoablation balloon procedure for the treatment of atrial fibrillation by an experienced radiofrequency catheter ablation center. *The Journal of Invasive Cardiology*. 2013;25:288–92.
11. Neumann T, Vogt J, Schumacher B, Dorszewski A, Kuniss M, Neuser H, et al. Circumferential pulmonary vein isolation with the cryoballoon technique results from a prospective 3-center study. *Journal of the American College of Cardiology*. 2008;52:273–8.
12. Aryana A, Singh SM, Kowalski M, Pujara DK, Cohen AI, Singh SK, et al. Acute and Long-Term Outcomes of Catheter Ablation of Atrial Fibrillation Using the Second-Generation Cryoballoon versus Open-Irrigated Radiofrequency: A Multicenter Experience. *Journal of Cardiovascular Electrophysiology*. 2015.
13. Schmidt M, Dorwarth U, Andresen D, Brachmann J, Kuck KH, Kuniss M, et al. Cryoballoon versus RF ablation in paroxysmal atrial fibrillation: results from the German Ablation Registry. *Journal of Cardiovascular Electrophysiology*. 2014;25:1–7.
14. Chun KR, Furnkranz A, Koster I, Metzner A, Tonnis T, Wohlmuth P, et al. Two versus one repeat freeze-thaw cycle(s) after cryoballoon pulmonary vein isolation: the alster extra pilot study. *Journal of Cardiovascular Electrophysiology*. 2012;23:814–9.