



SOCIEDAD
COLOMBIANA
DE CARDIOLOGÍA Y
CIRUGÍA CARDIOVASCULAR

Revista Colombiana de Cardiología

www.elsevier.es/revcolcar



CARDIOLOGÍA DEL ADULTO – PRESENTACIÓN DE CASOS

Síncope inducido por tos: no siempre es situacional



Handerson R. Osma-Charris^a, Camilo J. Escobar-Castaño^a, Tatiana M. Urquijo-Rocha^b
y Guillermo Mora^{a,c,*}

^a Departamento de Medicina Interna, Universidad Nacional de Colombia, Bogotá, Colombia

^b Hospital Universitario Mayor Méderi, Bogotá, Colombia

^c Instituto de Cardiología - Hospital Universitario Clínica San Rafael, Bogotá, Colombia

Disponible en Internet el 6 de octubre de 2017

PALABRAS CLAVE

Tos;
Síncope;
Bloqueo
atrioventricular

KEYWORDS

Cough;
Syncope;
Atrioventricular block

Resumen El síncope representa un motivo de consulta relativamente frecuente en los servicios de urgencias. Se ilustra el caso de un hombre de 67 años que ingresó a urgencias con síncope secundario a bloqueo aurículo-ventricular de tercer grado, que se manifestó posterior a múltiples paroxismos de tos. Se discuten los diferentes mecanismos que explican esta relación poco común.

© 2017 Sociedad Colombiana de Cardiología y Cirugía Cardiovascular. Publicado por Elsevier España, S.L.U. Este es un artículo Open Access bajo la licencia CC BY-NC-ND (<http://creativecommons.org/licenses/by-nc-nd/4.0/>).

Cough-induced syncope: not always situational

Abstract Syncope is a relatively common reason for consultation in emergency departments. The case is presented of a 67 year-old male who was admitted to the emergency department with syncope secondary to a third degree atrioventricular block, which subsequently presented with multiple paroxysms of cough. The different mechanisms that explain this rare combination are discussed.

© 2017 Sociedad Colombiana de Cardiología y Cirugía Cardiovascular. Published by Elsevier España, S.L.U. This is an open access article under the CC BY-NC-ND license (<http://creativecommons.org/licenses/by-nc-nd/4.0/>).

* Autor para correspondencia.

Correo electrónico: gmorap@unal.edu.co (G. Mora).

Introducción

El síncope constituye un motivo de consulta relativamente frecuente en el ámbito intrahospitalario, representando hasta el 3% de los ingresos por urgencias¹. Cualquier alteración que conlleve hipoperfusión cerebral autolimitada produce síncope². Diversos mecanismos se asocian a esta situación y se clasifican en tres categorías: neuralmente mediado, ortostático y cardiogénico, cada una de estas con diversas etiologías^{2,3}. Dentro de los neuromediados se incluye el síncope situacional, definido como aquel desencadenado por algunos eventos fisiológicos, tales como tos, estornudos, deglución, dolor visceral, micción, entre otros³. Se presenta el caso de un paciente con síncope inducido por bloqueo aurículo-ventricular (AV) completo de origen multifactorial desencadenado por tos, y se discuten los posibles mecanismos que explican esta relación poco común.

Caso

Paciente masculino de 67 años, quien consultó por cuadro clínico de dos semanas de evolución consistente en tos, inicialmente seca y posteriormente con expectoración mucopurulenta desde dos días previos al ingreso. Adicionalmente, refirió cuatro episodios de síncope asociados a salvas de tos. No había tenido episodios previos, negaba ortopnea, disnea paroxística nocturna, dolor torácico y su clase funcional era II/IV. Tenía antecedente de EPOC, síndrome de apnea-hipopnea obstructiva del sueño en plan de titulación del CPAP, trastorno depresivo mayor, portador de bioprótesis valvular aórtica desde hacía tres meses por estenosis severa y extabaquismo de 15 paquetes/año. Se encontraba medicado con enalapril 2,5 mg VO c/24 h, metoprolol succinato 25 mg VO c/12 h, amiodarona 200 mg VO c/24 h, ácido acetil salicílico 100 mg VO c/24 h, atorvastatina 20 mg VO c/24 h, imipramina 25 mg VO c/24 h, levomepromazina 15 gotas VO c/24 h, fluoxetina 20 mg VO c/24 h, beclometasona 2 puff c/12 h y bromuro de ipratropio 3 inhalaciones cada 8 h.

Durante auscultación física: signos vitales: TA: 93/57 mm Hg FC 90 lpm FR 17 rpm T: 36.8 °C SatO₂ 94% FiO₂ 28%. Al examen cardiopulmonar ruidos cardiacos rítmicos, sin soplos ni otros agregados, murmullo vesicular disminuido levemente en ambos campos pulmonares, sin sobreagregados. Resto del examen físico sin alteraciones. Las pruebas de ortostatismo fueron negativas.

En el momento de la evaluación por el servicio de Cardiología presentó nuevo episodio de tos con síncope asociado de dos minutos de duración, durante el cual se documentó ausencia de pulso de 10 segundos que se autorresolvió. No tenía monitorización electrocardiográfica en ese momento. Los exámenes de laboratorio iniciales, que incluyeron cuadro hemático, función renal y electrolitos, fueron normales. La radiografía de tórax no mostró alteraciones. El electrocardiograma de ingreso evidenció PR prolongado y bloqueo completo de rama derecha del haz de His (fig. 1). Se hizo un ecocardiograma que evidenció esclerosis mitral leve, bioprótesis valvular aórtica normofuncionante, y tamaño y función sistólica biventricular conservadas, con limitación técnica por mala ventana ecoacústica. Se suspendió beta-bloqueador, amiodarona y enalapril y se solicitó Holter de ritmo cardiaco.

Durante la hospitalización presentó bloqueo aurículo-ventricular completo, que ameritó implante de marcapaso transitorio transvenoso (fig. 2). Se verificaron electrocardiogramas previos al bloqueo, en uno de los cuales se evidenció bloqueo completo de rama izquierda del haz de His (fig. 3). Persistió con bloqueo AV completo, que condujo al implante de un marcapaso bicameral definitivo.

Discusión

El caso clínico descrito muestra una relación poco frecuente de síncope asociado a desarrollo de bloqueo aurículo-ventricular de tercer grado de origen multifactorial pero desencadenado por tos.

El síncope por tos fue descrito por primera vez por Charcot en 1879, quien lo denominó "vértigo laríngeo"⁴. Posteriormente se le acuñaron otros nombres como síncope tusivo, ictus tusivo o epilepsia laríngea. El perfil clásico de un paciente con síncope situacional por tos descrito en la literatura, es el de un varón de edad media con sobrepeso, fumador y EPOC⁵. El paciente del caso que se expone cumplía con estas características, pese a que no tenía diagnóstico espirométrico de EPOC, estaba formulado con tratamiento broncodilatador y tenía factores de riesgo para el desarrollo del mismo. No obstante, aunque la tos es una causa de síncope situacional, llamaba la atención su antecedente de reemplazo valvular aórtico reciente, la ingesta de medicamentos bradicardizantes como metoprolol y amiodarona y la presencia de bloqueo de rama derecha y bloqueo AV

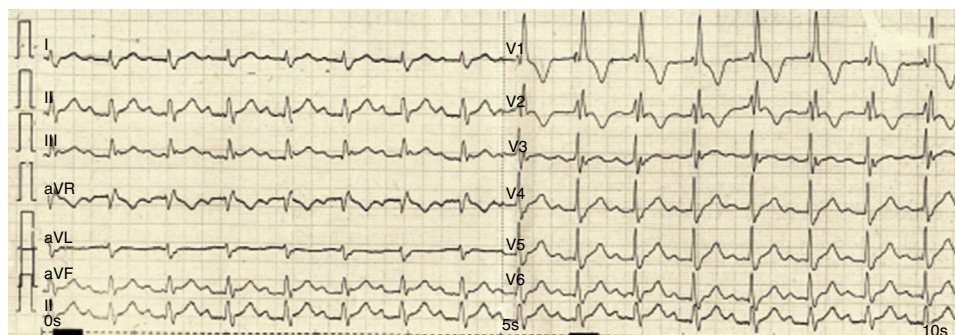


Figura 1 Electrocardiograma de ingreso al servicio de Urgencias. Presentaba bloqueo aurículo-ventricular de primer grado y bloqueo completo de rama derecha del haz de His.

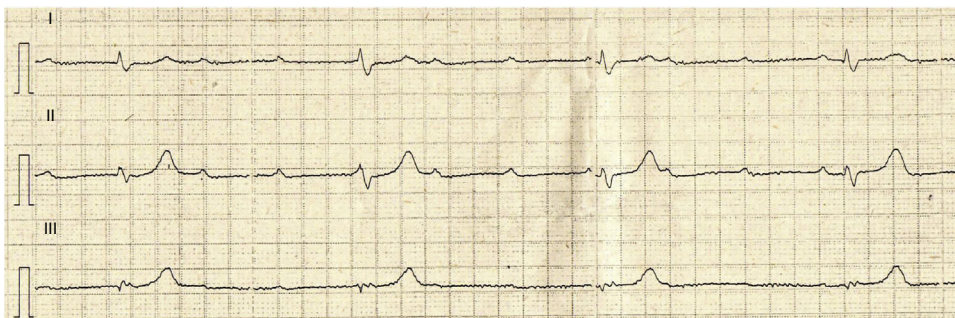


Figura 2 Electrocardiograma control del paciente. Se evidenció disociación AV, que confirmó la presencia de bloqueo AV de tercer grado.

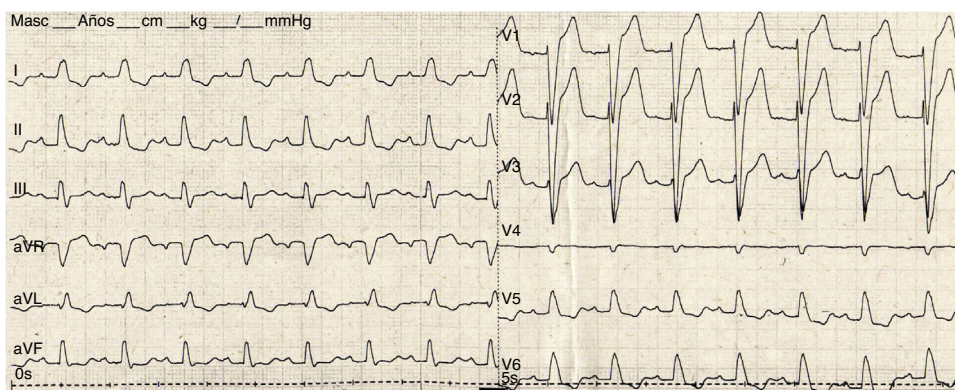


Figura 3 Electrocardiograma previo al bloqueo AV del paciente. Se evidenciaba bloqueo completo de rama izquierda y bloqueo AV de primer grado.

de primer grado en el electrocardiograma de ingreso, todo lo cual sugería un origen cardiogénico, probablemente por bradiarritmia, dado el daño en el sistema de conducción. El seguimiento electrocardiográfico reveló bloqueo de rama alternante y posteriormente bloqueo aurículo-ventricular de tercer grado.

Pese al origen cardiogénico, era evidente la relación entre síncope y tos. Los mecanismos involucrados en esta asociación son múltiples y posiblemente la combinación de algunos de ellos puede explicarlo. Un mecanismo propuesto es el aumento de la presión intratorácica durante los paroxismos de tos, que puede llegar a ser de hasta 300 mm Hg, y conlleva disminución del retorno venoso y del gasto cardíaco, e hipoperfusión cerebral consecuente⁵. Otro mecanismo es que el aumento de la presión intratorácica se transmite hacia los barorreceptores arteriales e induce a vasodilatación periférica e hipotensión refleja⁶. También se ha descrito incremento de la presión del líquido cefalorraquídeo que se transmite hacia los capilares y vénulas cerebrales, evitando un flujo sanguíneo cerebral adecuado⁷ y finalmente un efecto similar a una "concusión", en el cual el aumento súbito en la presión intracerebral inducida por la tos produciría el síncope⁸. Sin embargo, el paciente tenía un trastorno en el sistema de conducción que llevó al desarrollo de bloqueo AV y síncope, posiblemente agravado por el uso de metoprolol y amiodarona. La relación de los eventos sincopales con la tos sugería la presencia de un reflejo cardioinhibitorio que haría manifestar el bloqueo AV en un

paciente con trastorno de base de su sistema de conducción, como lo han propuesto otros autores⁹.

La ausencia de pulso documentada en el paciente durante su evaluación pudo ser secundaria a un episodio de bloqueo AV paroxístico u otro trastorno desencadenado por la tos como un paro sinusal transitorio, también descrito como mecanismo desencadenante en pacientes con síncope situacional¹⁰. Sin embargo, no se pudo documentar el tipo de alteración electrocardiográfica en ese momento ya que el paciente no se encontraba con monitorización de su ritmo cardíaco.

La aparición de bloqueo aurículo-ventricular inducido por tos se ha descrito previamente, aunque existen pocos registros en la literatura. En 1999, Lee et al. reportaron el caso de un paciente de 65 años con antecedente de enfermedad coronaria y episodios de síncope y bloqueo aurículo-ventricular de tercer grado precedidos de tos, que fue documentado induciendo la tos mientras se realizaba un registro electrocardiográfico. Su electrocardiograma basal mostraba un ritmo sinusal con bloqueo AV completo¹¹. De igual forma, Baron et al.¹² estudiaron un paciente de 34 años, con historia personal de asma, que tenía episodios de síncope por bloqueo aurículo-ventricular de segundo grado Mobitz II, cuyo electrocardiograma basal mostraba inversión de la onda T en DII, DIII, AVF y de V1 a V4 y el Holter episodios de bloqueo AV Mobitz II y bloqueo AV de alto grado, inducidos de manera intermitente por la tos. Se propuso un mecanismo mediado por el nervio vago.

Saito et al.¹³ también describieron el caso de una mujer de 77 años con pérdida de la conciencia inducida por tos, con un electrocardiograma que mostraba fibrilación auricular con patrón rSr' en V1 y depresión del S en DII, DIII y AVF, con una prueba de esfuerzo que no reveló cambios significativos en el ST-T. Se documentó prolongación del R-R de hasta 7 segundos sin cambios en la activación auricular (onda f). Propusieron la presencia de un reflejo broncopulmonar como causal del bloqueo AV. Igualmente, Hart et al.¹⁴ publicaron el caso de una mujer de 37 años con antecedente de síndrome de Holmes-Adie, con historial de 8 años de episodios recurrentes de pérdida de la conciencia que iniciaban con sensación de prurito en la garganta seguidos de tos y presíncope. Su electrocardiograma basal era normal y se pudieron documentar episodios recurrentes de bloqueo AV de alto grado durante la tos. Propusieron como mecanismo un reflejo laringo-vagal. Todos los pacientes requirieron implantación de marcapaso, hecho que concuerda con los hallazgos y manejo del caso que atañe a este artículo.

Recientemente se ha propuesto un protocolo modificado del test de mesa basculante para casos con sospecha de síncope inducido por tos. Esta prueba permite revelar la reproducibilidad del síncope con los episodios tusígenos junto al registro simultáneo de los parámetros hemodinámicos de tensión arterial y frecuencia cardiaca, en un ambiente controlado. Así se logra demostrar en la mayoría de los casos una caída evidente de la tensión arterial asociada a la pérdida de conciencia con la tos, con sensibilidad del 62% y especificidad del 100%. No obstante, aún requiere validación y más estudios antes de ser considerado en la práctica diagnóstica rutinaria¹⁵. En el caso que se expone, no sería aplicable debido a que la tos indujo bloqueo AV completo y ameritó implante de marcapaso. Con base en el conocimiento del grupo autor de este documento, este es el primer caso publicado a la fecha en Latinoamérica sobre síncope por bloqueo aurículo-ventricular de tercer grado inducido por tos.

Conclusiones

El síncope inducido por tos no siempre es de origen situacional (reflejo cardioinhibitorio o vasopresor mediado por el nervio vago), y en presencia de antecedentes de alteraciones cardíacas estructurales, medicamentos bradicardizantes y alteraciones electrocardiográficas debe descartarse un origen cardiogénico. La aparición de un bloqueo aurículo-ventricular de segundo grado Mobitz II o tercer grado, indicaría la implantación de marcapaso en estos pacientes.

Responsabilidades éticas

Protección de personas y animales. Los autores declaran que para esta investigación no se han realizado experimentos en seres humanos ni en animales.

Confidencialidad de los datos. Los autores declaran que han seguido los protocolos de su centro de trabajo sobre la publicación de datos de pacientes.

Derecho a la privacidad y consentimiento informado. Los autores han obtenido el consentimiento informado de los pacientes y/o sujetos referidos en el artículo. Este documento obra en poder del autor de correspondencia.

Financiación

Ninguna.

Conflicto de intereses

Ninguno.

Bibliografía

- Jhanjee R, Can I, Benditt DG. Syncope. *Dis Mon.* 2009;55:532-85.
- Adkisson WO, Benditt DG. Syncope due to autonomic dysfunction. Diagnosis and management. *Med Clin North Am.* 2015;99:691-710.
- Moya A, Rivas N, Sarrias A, Pérez J, Roca I. Síncope. *Rev Esp Cardiol.* 2012;65:755-65.
- Charcot JM. Du vertige laryngé. *Prog Med Paris.* 1979;7:317-9.
- Sharpey-Schafer EP. The mechanism of syncope after coughing. *Br Med J.* 1953;2:860-3.
- Sharpey-Schafer EP. Effects of coughing on intrathoracic pressure, arterial pressure and peripheral blood flow. *J Physiol.* 1953;122:351-7.
- McIntosh HD, Estes EH, Warren JV. The mechanism of cough syncope. *Am Heart J.* 1956;52:70-82.
- Kerr A Jr, Eich RH. Cerebral concussion as a cause of cough syncope. *Arch Intern Med.* 1961;108:248-52.
- Irani F, Sanchis J. Inspiration-and cough-induced atrioventricular block. *Can Med Assoc J.* 1971;105:735-6.
- Brignole M, Hamdan MH. New concepts in the assessment of syncope. *J Am Coll Cardiol.* 2012;59:1583-91.
- Lee D, Beldner S, Pollaro F, Jadonath R, Maccaro P, Goldner B. Cough-induced heart block. *Pacing Clin Electrophysiol.* 1999;22:1998-2000.
- Baron SB, Huang SK. Cough syncope presenting as Mobitz type II atrioventricular block-an electrophysiologic correlation. *Pacing Clin Electrophysiol.* 1987;10:65-9.
- Saito D, Matsuno S, Matsushita K, Takeda H, Hyodo T, Haraoka S, et al. Cough Syncope Due to Atrio-Ventricular Conduction Block. *Jpn Heart J.* 1982;23:1015-20.
- Hart G, Oldershaw PJ, Cull RE, Humphrey P, Ward D. Syncope caused by cough-induced complete atrioventricular block. *Pacing Clin Electrophysiol.* 1982;5:564-6.
- Mereu R, Taraborelli P, Sau A, Di Toro A, Halim S, Hayat S, et al. Diagnostic role of head-up tilt test in patients with cough syncope. *Europace.* 2016;18:1273-9.