



SOCIEDAD
COLOMBIANA
DE CARDIOLOGÍA Y
CIRUGÍA CARDIOVASCULAR

Revista Colombiana de Cardiología

www.elsevier.es/revcolcar



CARDIOLOGÍA DEL ADULTO – PRESENTACIÓN DE CASOS

Ivabradina en el manejo de la falla cardiaca aguda por miocarditis



Claudia M. Poveda*, Ninel Barrios-T., Marcela Rivera-P.,
José F. Zuluaga-R. y Fernán Mendoza

Departamento: Unidad de Cuidados Intensivos. Fundación Clínica Shaio. Bogotá, Colombia

Recibido el 22 de agosto de 2016; aceptado el 27 de noviembre de 2016
Disponible en Internet el 17 de enero de 2017

PALABRAS CLAVE

Ivabradina;
Falla cardiaca;
Miocarditis

KEYWORDS

Ivabradine;
Heart failure;
Myocarditis

Resumen Se presenta el caso de una paciente de 47 años de edad, remitida a nuestra institución por cuadro de la falla cardiaca aguda secundaria a la miocarditis viral, en quien se utilizó la ivabradina como terapia coadyuvante para el control de la frecuencia cardiaca en el contexto del choque cardiogénico.

© 2016 Sociedad Colombiana de Cardiología y Cirugía Cardiovascular. Publicado por Elsevier España, S.L.U. Este es un artículo Open Access bajo la licencia CC BY-NC-ND (<http://creativecommons.org/licenses/by-nc-nd/4.0/>).

Ivabradine in acute heart failure due to myocarditis

Abstract The case of a 47 year-old female patient is presented. She was referred to our institution due to acute heart failure secondary to viral myocarditis, where ivabradine was used as an adjuvant therapy for controlling the heart rate in the context of a cardiogenic shock.

© 2016 Sociedad Colombiana de Cardiología y Cirugía Cardiovascular. Published by Elsevier España, S.L.U. This is an open access article under the CC BY-NC-ND license (<http://creativecommons.org/licenses/by-nc-nd/4.0/>).

Introducción

En pacientes con la falla cardiaca crónica, la modulación de la frecuencia cardiaca es una de las metas fundamentales del bloqueo neurohumoral. Sin embargo, en quienes no se puede titular la terapia con los betabloqueadores, el

uso de la ivabradina ha demostrado beneficio en el control de la frecuencia cardiaca mejorando los desenlaces clínicos. No obstante, en el contexto de la falla cardiaca aguda y/o el choque cardiogénico, la titulación de los betabloqueadores es difícil o está contraindicado por la inestabilidad hemodinámica. Incluso más, en este grupo de pacientes la taquicardia es frecuente como mecanismo compensatorio para mantener el gasto cardiaco, llevando a un aumento del consumo de oxígeno. En estas condiciones el uso de la ivabradina puede ser una alternativa, considerando que el

* Autor para correspondencia.

Correo electrónico: Claudia.poveda@shaio.org (C.M. Poveda).

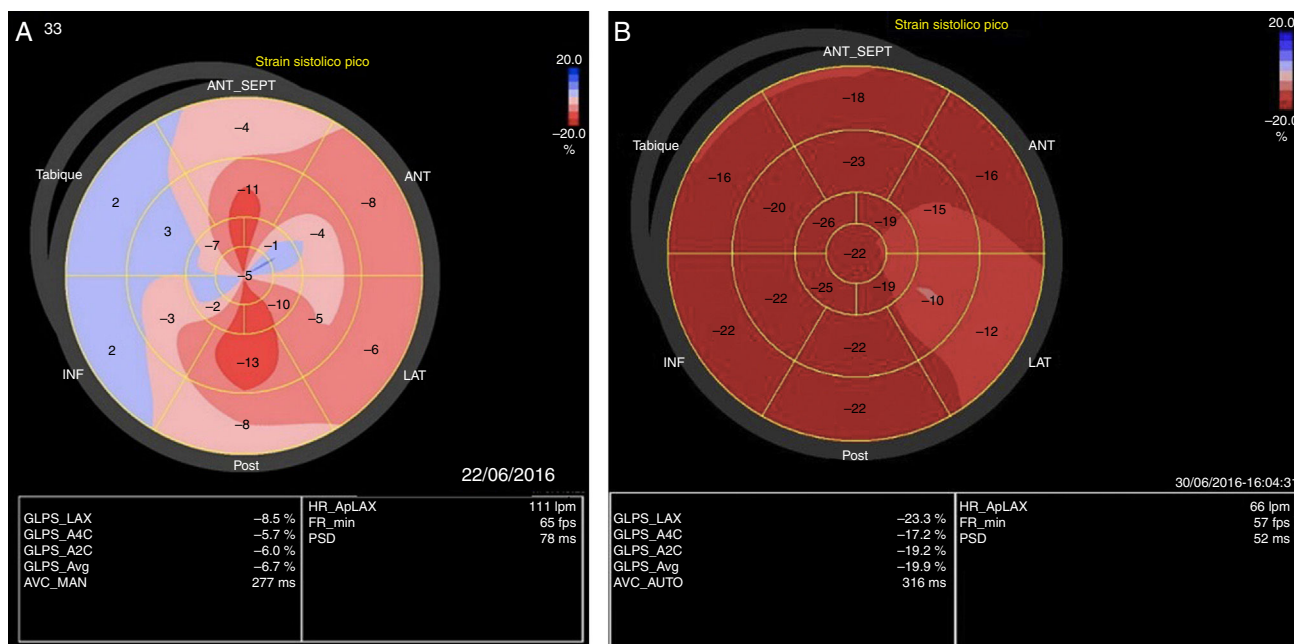


Figura 1 Strain longitudinal global pretratamiento y postratamiento. (A) Alteración en la deformación de la fibra miocárdica principalmente en los segmentos basales y medios de la mayoría de las paredes. (B) Mejoría en la deformidad de la fibra miocárdica de forma global hasta la normalidad.

efecto modulador sobre la frecuencia cardíaca se traduce en una disminución del consumo de oxígeno miocárdico y la mejoría de la perfusión coronaria.

Caso

Se trata de una mujer de 47 años de edad, natural y procedente de Yopal (Casanare, Colombia) quien es remitida a nuestra institución con cuadro de una semana de evolución consistente en síntomas caracterizados por: astenia, adinamia, mialgias, fiebre y deterioro de su clase funcional *New York Heart Association* IV. En el centro de origen documentan signos clínicos de la falla cardíaca aguda con evidencia de hipoperfusión que la lleva a requerir soporte vasopresor y la remiten a nuestra institución. A su ingreso, la paciente se encuentra en malas condiciones con criterios de choque cardiogénico y falla respiratoria con paraclínicos que confirman falla orgánica múltiple con compromiso de la función hepática, renal, elevación leve de troponina I (16,6 ng/ml, valor de referencia de 0,00-15,6) y gasimetría arterial que confirma disfunción pulmonar severa. El ecocardiograma de ingreso muestra hipoquinesia global moderada con función sistólica moderadamente comprometida, fracción de eyección del 35%, miocardio con aspecto edematizado y un strain longitudinal global de -8,5%. (fig. 1A). Con estos hallazgos se considera el choque cardiogénico secundario a la miocarditis aguda de etiología a establecer. Se instauró manejo con soporte ventilatorio invasivo, reanimación dirigida por metas con cristaloides isotónicos asociado a uso del vasopresor con noradrenalina a 0,5 mcg/kg/min y vasopresina a 2 unidades hora. Una vez logramos la presión arterial sistólica mayor de 90 mm Hg se asoció soporte inotrópico con levosimendan a 0,1 mcg/kg/hora por

24 horas. Se inició cubrimiento antibiótico de amplio espectro, se solicitó perfil viral e inmunológico, además de policultivos. Se logró la mejoría parcial de los parámetros de perfusión tisular pero con persistencia de la taquicardia sinusal hasta de ciento treinta latidos por minuto. Se intenta control de la frecuencia cardíaca con beta-metil digoxina endovenosa, sin evidenciar respuesta. No se consideró el uso del betabloqueador dado la inestabilidad hemodinámica de la paciente. En este punto se inició la ivabradina 5 miligramos cada 12 horas para modular la frecuencia cardíaca con el objetivo de mejorar el tiempo de llenado diastólico y disminuir el consumo de oxígeno. Después de 6 horas del inicio del medicamento se obtiene disminución de la frecuencia, retiro progresivo de soporte vasoactivo, con mejoría de los parámetros de perfusión tisular (figs. 2A y 2B). Se descarta: enfermedad de Chagas, dengue, toxoplasma y mononucleosis como causa del evento. Los cultivos seriados fueron negativos. Se le realizó biopsia endomiocárdica que evidencia infiltrado linfocitario intersticial acompañado de foco aislado de cambios degenerativos del miocito, altamente sugestiva de miocarditis viral. A la paciente se le realizó el ecocardiograma transtorácico de control que evidenció mejoría importante en la contractilidad, con fracción de eyección del 55%, con strain longitudinal global de -23,3% (fig. 1B). La imagen por resonancia magnética de corazón, se realizó cuando la paciente fue retirada del ventilador, encontrando la función global preservada, con realce tardío subendocárdico y mesocárdico en los segmentos basales y medios de las paredes lateral, anterior e inferior compatibles con la miocarditis. La paciente evolucionó satisfactoriamente a clase funcional *New York Heart Association* I y es dada de alta.

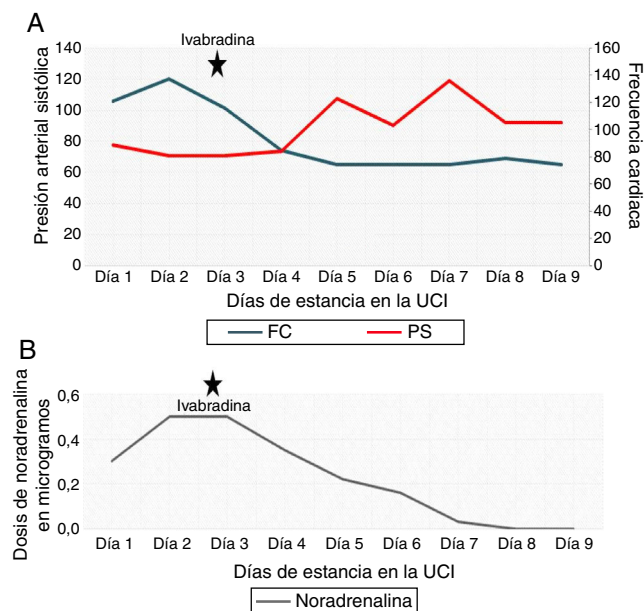


Figura 2 Comportamiento de la presión arterial y la frecuencia cardiaca con la ivabradina. (A) Tendencia progresiva al ascenso de la presión arterial sistólica (PS) y a la disminución de la frecuencia cardiaca (FC) posterior a la ivabradina. (B) Requerimientos de norepinefrina hasta su suspensión tras el inicio de la ivabradina.

Discusión

La ivabradina es un inhibidor específico de la corriente *I_f* en el nódulo sinoauricular, cuyo efecto es disminuir la frecuencia cardiaca por un mecanismo distinto al betabloqueador. No modifica la conducción intracardiaca, la presión arterial, ni la contractilidad miocárdica, inclusive en pacientes con depresión de la función sistólica¹. Su uso ha demostrado control de la frecuencia cardiaca como terapia coadyuvante en los pacientes con la falla cardiaca crónica, en quienes la titulación del betabloqueador es difícil o no se logra control de la frecuencia cardiaca, según los resultados del estudio SHIFT². No obstante, en la falla cardiaca aguda la titulación de los betabloqueadores puede ser difícil, teniendo en cuenta los riesgos de: la inestabilidad hemodinámica, el síndrome de bajo gasto, la bradicardia o el choque cardiogénico³. En este contexto, la ivabradina podría ser considerada como el tratamiento coadyuvante en el manejo de la frecuencia cardiaca evitando el potencial compromiso hemodinámico, lo cual ha sido postulado en el estudio ETHIC - AHF, realizado en los pacientes con la falla cardiaca aguda en donde una vez se logró la estabilización hemodinámica, se adicionó la ivabradina al manejo con betabloqueadores en las primeras 24 a 48 horas, demostrando mejor control de la frecuencia cardiaca con mejoría de la fracción de eyección⁴. Sin embargo, en este estudio fueron excluidos los pacientes con la falla cardiaca secundaria a eventos agudos como la miocarditis, en donde consideramos que puede haber beneficio adicional, no solo en el control de la frecuencia cardiaca, sino como efecto modulador de la inflamación que está asociada a la miopericarditis *per se*⁵. En un modelo de miocarditis murino coxsackie virus B3, se estudiaron los efectos de la ivabradina y el carvedilol en

los cambios histopatológicos del miocardio, el desarrollo de la fibrosis, la producción del óxido nítrico, el óxido nítrico sintasa inducible y los niveles de las citoquinas. Tanto la ivabradina como el carvedilol mostraron atenuación de las lesiones miocárdicas y a la fibrosis, inhibición de la síntesis del óxido nítrico por el óxido nítrico sintetasa inducible, y la disminución de la producción de TNF- α y IL-6⁶. Estos hallazgos nos abren una puerta para la utilización de la ivabradina, específicamente en los pacientes con miocarditis que desarrollan falla cardiaca aguda. Se considera que la reducción de la frecuencia cardiaca con los medicamentos que no comprometan hemodinámicamente al paciente pueden influir de manera positiva en la modulación de respuesta inflamatoria, sin alterar los índices de contractilidad en las fases tempranas como terapia adyuvante, especialmente, en casos donde los betabloqueadores estén contraindicados o sea difícil su titulación, aunado a los posibles efectos fisiológicos antiinflamatorios del inhibidor de la corriente *if*⁷. No se puede concluir con esto que la ivabradina fue el medicamento con mayor impacto en la evolución positiva de la paciente; sin embargo, consideramos que los efectos fisiológicos al disminuir la frecuencia cardiaca, impactaron positivamente variables vitales de la paciente y fueron un factor importante para los resultados favorables del evento.

Conclusión

Aunque en el momento no haya evidencia suficiente disponible para realizar una recomendación para el uso de la ivabradina en el contexto de la falla cardiaca aguda y el choque cardiogénico asociado a la miocarditis viral, se abren las puertas para realizar estudios que evalúen el impacto en el control de la frecuencia cardiaca y si la modulación puede tener resultados positivos en los pacientes seleccionados, especialmente en casos refractarios a otras terapias con mayor evidencia y/o el uso del betabloqueador esté contraindicado.

Responsabilidades éticas

Protección de personas y animales. Los autores declaran que para esta investigación no se han realizado experimentos en seres humanos ni en animales.

Confidencialidad de los datos. Los autores declaran que han seguido los protocolos de su centro de trabajo sobre la publicación de datos de pacientes.

Derecho a la privacidad y consentimiento informado. Los autores declaran que en este artículo no aparecen datos de pacientes.

Conflicto de intereses

Los autores manifiestan no tener conflicto de intereses.

Bibliografía

- Petite SE, Bishop BM, Mauro VF. Role of the Funny Current Inhibitor Ivabradine in Cardiac Pharmacotherapy. *Am J Ther.*

- 2016, <http://dx.doi.org/10.1097/MJT.0000000000000388>. PMID: 26910057.
- Swedberg K, Komajda M, Böhm M, Borer JS, Ford I, Dubost-Brama A, et al. Ivabradine and outcomes in chronic heart failure (SHIFT): a randomised placebo-controlled study. *Lancet*. 2010;376:875–85.
 - Passos LC, Oliveira MG, Duraes AR, Trindade TM, Barbosa AC. Initiation or maintenance of beta-blocker therapy in patients hospitalized for acute heart failure. *Int J Clin Pharm*. 2016;38:802–7.
 - Hidalgo FJ, Anguita M, Castillo JC, Rodríguez S, Pardo L, Durán E, et al. Effect of early treatment with ivabradine combined with beta-blockers versus beta-blockers alone in patients hospitalised with heart failure and reduced left ventricular ejection fraction (ETHIC-AHF): A randomised study. *Int J Cardiol*. 2016; 217–311.
 - Roubille F, Tournoux F, Roubille C, Merlet N, Davy JM, Rhéaume E, et al. Management of pericarditis and myocarditis: could heart-rate-reducing drugs hold a promise? *Arch Cardiovasc Dis*. 2013;106:672–9.
 - Bonadei I, Sciatti E, Vizzardi E, D'Aloia A, Metra M. Ivabradine during cardiogenic shock: A clinical case and review of the literature. *Heart Lung*. 2015;44:57–8.
 - Li YC, Luo Q, Ge LS, Chen YH, Zhou ND, Zhang T, et al. Ivabradine inhibits the production of proinflammatory cytokines and inducible nitric oxide synthase in acute coxsackievirus B3-induced myocarditis. *Biochem Biophys Res Commun*. 2013;431:450–5.