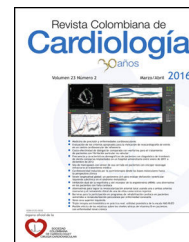




SOCIEDAD
COLOMBIANA
DE CARDIOLOGÍA Y
CIRUGÍA CARDIOVASCULAR

Revista Colombiana de Cardiología

www.elsevier.es/revcolcar



CARDIOLOGÍA DEL ADULTO – PRESENTACIÓN DE CASOS

Aterectomía rotacional para manejo de expansión inadecuada de stent (*stentablacion*)



Juan M. Sénior^{a,b,*}, Natalia Tamayo^b, Arturo Rodríguez^a
y Andrés Fernández^{a,b}

^a Departamento de Medicina Interna y Cardiología, Hospital Universitario San Vicente de Paúl Fundación, Medellín, Colombia

^b Grupo para la Investigación de las Enfermedades Cardiovasculares, Sección de Cardiología, Departamento de Medicina Interna, Universidad de Antioquia, Medellín, Colombia

Recibido el 20 de julio de 2016; aceptado el 30 de agosto de 2016

Disponible en Internet el 23 de octubre de 2016

PALABRAS CLAVE

Stent;
Ablación;
Angioplastia
coronaria

KEYWORDS

Stent;
Ablation;
Coronary angioplasty

Resumen El uso de la aterectomía rotacional para la ablación de parte de un stent metálico ha sido muy limitado. Se reporta el caso de una paciente de 40 años de edad, con inadecuada expansión del stent a pesar de la dilatación con balón de alta presión, debido a una placa severamente calcificada. La paciente es tratada con éxito con ablación del stent.

© 2016 Sociedad Colombiana de Cardiología y Cirugía Cardiovascular. Publicado por Elsevier España, S.L.U. Este es un artículo Open Access bajo la licencia CC BY-NC-ND (<http://creativecommons.org/licenses/by-nc-nd/4.0/>).

Rotational atherectomy for the management of inadequate stent expansion (stent ablation)

Abstract The use of rotational atherectomy for the ablation of part of a metallic stent has been very limited. We report the case of a 40 year-old female patient with an inadequate expansion of the stent despite the dilation with a high-pressure balloon, due to severely calcified plaque. Patient is successfully treated with stent ablation.

© 2016 Sociedad Colombiana de Cardiología y Cirugía Cardiovascular. Published by Elsevier España, S.L.U. This is an open access article under the CC BY-NC-ND license (<http://creativecommons.org/licenses/by-nc-nd/4.0/>).

* Autor para correspondencia.

Correos electrónicos: mmbt@une.net.co, juan.senior64@gmail.com (J.M. Sénior).

Introducción

Las lesiones coronarias calcificadas son un reto para el cardiólogo intervencionista¹, dado que requieren de una óptima preparación de la lesión previa a la intervención, por el riesgo de la inadecuada expansión del stent, lo cual está relacionado con mayores tasas de reestenosis, necesidad de nueva revascularización y trombosis del stent².

Existen varias estrategias para abordar estas placas severamente calcificadas, como el uso de balones no complacientes, cutting balón y la aterectomía rotacional³. Reportamos el caso de una paciente joven de 40 años de edad, con inadecuada expansión del stent por una placa severamente calcificada, a pesar de la postdilatación con balones no complacientes, y que requirió manejo con aterectomía rotacional.

Caso

Paciente femenina de 40 años de edad, con angina progresiva en los últimos dos meses, clasificación canadiense III, consultó por angina en reposo de 30 minutos de duración asociada a disnea que cedía con nitratos. Con los antecedentes de hipertensión arterial y cierre quirúrgico de comunicación interauricular seis años antes. En el electrocardiograma se observó inversión de la onda T de V1 a V4 y la troponina I fue negativa. La ecocardiografía transtorácica estaba dentro de los límites normales con fracción de eyección del 60% y sin defecto residual en el septum interauricular.

Se consideró que cursaba con angina inestable de alto riesgo (*in crescendo*) y se le realizó la coronariografía, la cual demostró: tronco principal sin lesiones, arteria descendente anterior y coronaria derecha sin lesiones y una lesión severa (70%) proximal en la arteria circunfleja. Se le implantó un stent medicado directo, obteniéndose una lesión residual del 40% focal intrastent y flujo TIMI 3 distal, por lo que se postdilató con balones no complacientes Quantum en forma sucesiva, inicialmente 3,0 × 12 mm a 20 atmósferas, y posteriormente con NC Trek 3,5 × 12 mm a 16 atmósferas, en múltiples ocasiones y por tiempos prolongados sin lograr la adecuada expansión (fig. 1). Por la presencia de metal del stent no se consideró la utilización de cutting balón, en ese escenario.

Se le realizó ultrasonido intravascular y se encontró un área luminal de 1,7 mm² en la zona de la inadecuada expansión, con abundante carga de calcio, que no fue evidente en la angiografía inicial; en el área la zona de adecuada expansión del stent era de 5,99 mm².

Teniendo en cuenta el resultado angiográfico y ultrasonográfico se decidió realizar aterectomía rotacional para ablastar el stent y preparar la lesión. Se administró heparina, líquidos endovenosos, tirofiban en bolo intracoronario e infusión y nitroglicerina 100 microgramos intracoronario. Se avanzó guía Choice 0,014 de alto soporte a la arteria circunfleja distal, luego el catéter con balón sobre la guía OTW Sprinter de 1,25 × 10 mm, a través del cual se intercambió por la guía Rotawire de 0,009. Posteriormente y utilizando el avanzador de rotablación, se le realizó aterectomía rotacional con oliva de 1,75 y 2,25 mm a 160,000 revoluciones por minuto durante 30 segundos, en dos oportunidades, preparando la arteria.

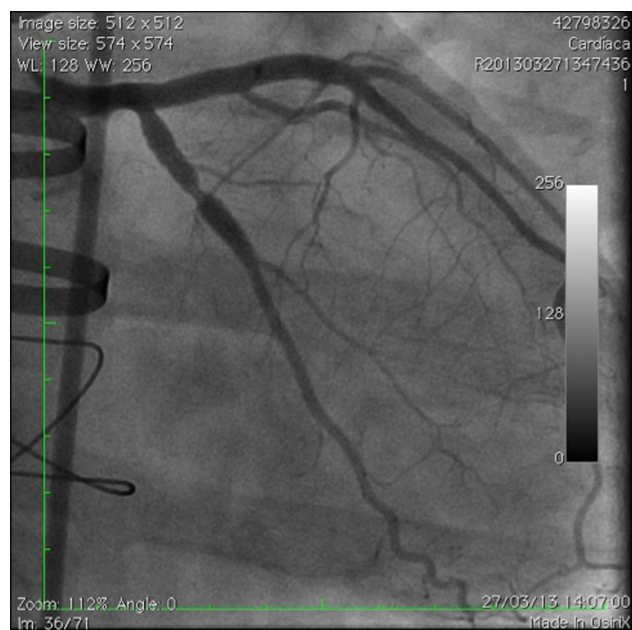


Figura 1 Lesión residual 40% posstent y postdilatación con balones no complacientes.

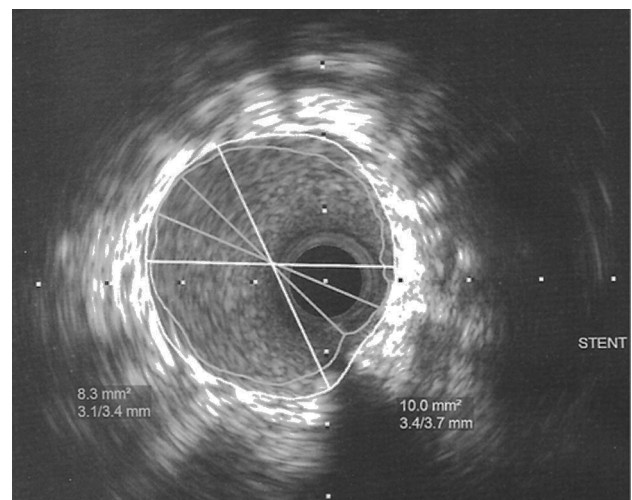


Figura 2 Imagen ultrasonográfica final.

Finalmente, se le realizó la angioplastia con balón no complaciente NC Trek 3,5 × 15 mm hasta 20 atmósferas, lo que permitió implantar un Stent Medicado Xience v 3,5 × 18 mm hasta 18 atmósferas logrando muy buen resultado angiográfico, obteniéndose flujo TIMI 3 y sin evidencia de disección ni de lesión residual; se le realizó ultrasonido intravascular de control que demostró excelente resultado con un área de 8,31 mm² final (figs. 2 y 3). La paciente permaneció en la unidad coronaria durante 48 horas, no presentó ninguna complicación y se dio de alta con aspirina 100 mg/día, clopidogrel 75 mg/día, atorvastatina 80 mg/día y metoprolol 50 mg cada 12 horas.

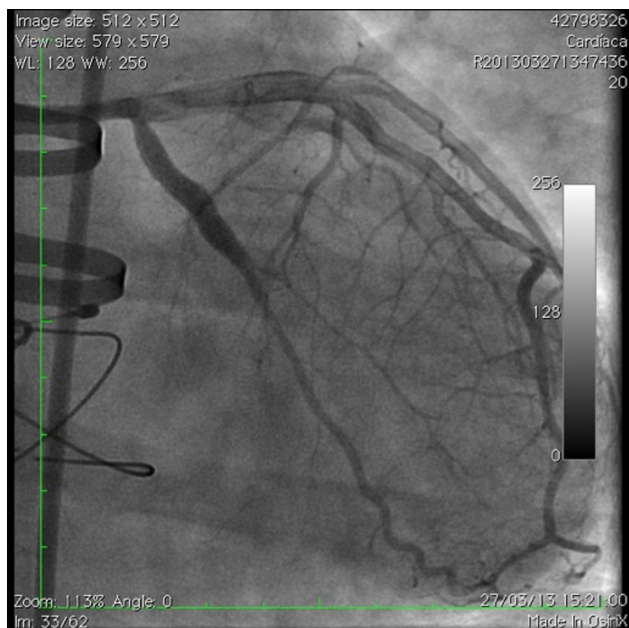


Figura 3 Imagen angiográfica final.

Discusión

Las lesiones coronarias calcificadas son las más frecuentes en los pacientes ancianos, diabéticos, hipertensos y con enfermedad renal crónica⁴. En este caso se trataba de una paciente joven de 40 años de edad, con enfermedad coronaria de un vaso (arteria circunfleja con lesión 70%), en la que se implantó inicialmente un stent directo sin predilatación, lo cual reduce el trauma en el vaso y la consecuente hiperplasia intimal⁵, con resultado angiográfico inesperado; con lesión residual del 40% e inadecuada expansión del stent por una lesión calcificada visualizada, posteriormente, por el ultrasonido intravascular.

La estenosis residual es un determinante mayor de la reestenosis durante el seguimiento y la expansión subóptima del stent, es factor de riesgo para la trombosis^{6,7}. En el estudio POSTIT hasta un 70% de los pacientes en los que se usó el stent directo no se logró una adecuada expansión del stent⁸.

Por esta razón se han desarrollado estrategias para abordar el problema de la subexpansión del stent⁹. Entre estas tecnologías se encuentran los balones no complacientes, hacer dilataciones con balones de mayor diámetro y a mayor presión, por tiempo prolongado. No obstante, estas estrategias a menudo son inefectivas y pueden provocar ruptura del balón, disección del vaso o la placa o expansión no uniforme (en hueso de perro) con sobreexpansión de los segmentos menos calcificados, lo cual también favorece la reestenosis.

También se ha reportado el uso de cutting balón para el manejo de las lesiones calcificadas siendo favorable en comparación con el balón convencional¹⁰. Además, se ha reportado un paciente con lesión residual posterior al stent directo por calcificación focal del vaso, manejado con cutting balón¹¹, en ese caso no se realizó ultrasonido intravascular posterior a la dilatación con cutting balón y se observó una lesión residual del 10% por la angiografía sin la reestenosis a un año de seguimiento. Sin embargo, hay

reportes en los que en este escenario el cutting balón no ha sido una estrategia efectiva¹², por lo cual a pesar de que hay poca evidencia derivada de algunos reportes se ha utilizado la aterectomía rotacional, en los pacientes que quedan con lesión residual con subexpansión del stent por calcificación focal, aunque no es una indicación convencional y se utiliza como último recurso^{13,14}.

La aterectomía rotacional de alta velocidad corta la placa y los struts del stent con la consecuente formación de micropartículas entre 5-10 μm con embolización distal de los detritus metálicos y fibrocálcicos que llegan a la microcirculación¹⁵. No obstante, ni en este ni en los otros casos reportados ocurrió compromiso hemodinámico ni necrosis miocárdica, puesto que estas partículas embolizadas, finalmente, son fagocitadas sin causar obstrucción o fenómeno de no reflujo.

A pesar de que en este caso el procedimiento fue exitoso y sin complicaciones a corto plazo, no hay datos a largo plazo en el seguimiento después de la *stentablacion*. Es importante destacar la importancia de la preparación de la lesión para evitar la subexpansión del stent en lesiones calcificadas.

Responsabilidades éticas

Protección de personas y animales. Los autores declaran que para esta investigación no se han realizado experimentos en seres humanos ni en animales.

Confidencialidad de los datos. Los autores declaran que han seguido los protocolos de su centro de trabajo sobre la publicación de datos de los pacientes.

Derecho a la privacidad y consentimiento informado. Los autores declaran que en este artículo no aparecen datos de los pacientes.

Fuentes de apoyo

Grupo para la Investigación de las Enfermedades Cardiovasculares.

Conflicto de intereses

Los autores manifiestan que no hay conflictos de intereses.

Bibliografía

1. Camnitz WM, Keeley EC. Heavily calcified coronary arteries: the bane of an interventionalist's existence. *J Interv Cardiol*. 2010;23:254-5, <http://dx.doi.org/10.1111/j.1540-8183.2010.00553.x>.
2. Claessen BE, Henriques JP, Jaffer FA, Mehran R, Piek JJ, Dangas GD. Stent thrombosis: a clinical perspective. *JACC Cardiovasc Interv*. 2014;7:1081-92, <http://dx.doi.org/10.1016/j.jcin.2014.05.016>.
3. Toney MI, Sharma SK. Interventional Options for Coronary Artery Calcification. *Curr Cardiol Rep*. 2016;18:12, <http://dx.doi.org/10.1007/s11886-015-0691-8>.
4. Madhavan MV, Tarigopula M, Mintz GS, Maehara A, Stone GW, Généreux P. Coronary artery calcification: pathogenesis and

- prognostic implications. *J Am Coll Cardiol*. 2014;63:1703–14, <http://dx.doi.org/10.1016/j.jacc.2014.01.017>.
5. Brito FS, Caixeta AM, Perin MA, Rati M, Arruda JA, Cantarelli M, et al. DIRECT Study Investigators. Comparison of direct stenting versus stenting with predilatation for the treatment of selected coronary narrowings. *Am J Cardiol*. 2002;89:115–20.
 6. Virmani R, Farb A, Burke AP. Coronary angioplasty from the perspective of atherosclerotic plaque: Morphologic predictors of immediate success and restenosis. *Am Heart J*. 1994;127:163–79.
 7. Cheneau E, Leborgne L, Mintz GS, Kotani J, Pichard AD, Satler LF, et al. Predictors of subacute stent thrombosis: results of a systematic intravascular ultrasound study. *Circulation*. 2003;108:43–7.
 8. Brodie B, Cooper C, Jones M, Fitzgerald P, Cummins F, Post-dilatation Clinical Comparative Study (POSTIT) Investigators. Is adjunctive postdilatation necessary after coronary stent deployment? Final results from the POSTIT trial. *Catheter Cardiovasc Interv*. 2003;59:184–92.
 9. Bittl J. The role of adjunct devices: atherectomy, cutting balloon, and laser. En: Topol E, Teirstein P, editores. *Textbook of Interventional Cardiology*. 7 Th ed Philadelphia: Elsevier; 2016. p. 564–75.
 10. Karvouni E, Stankovic G, Albiero R, Takagi T, Corvaja N, Vaghetti M, Di Mario C, Colombo A. Cutting balloon angioplasty for treatment of calcified coronary lesions. *Catheter Cardiovasc Interv*. 2001 Dec;54:473–81.
 11. Kang WC, Ahn TH, Han SH, Shin EK. Successful management of a resistant, focal calcified lesion following direct coronary stenting with a cutting balloon. *J Invasive Cardiol*. 2004;16: 725–6.
 12. Akin I, Pohlmann S, Nienaber CA, Ince H. different way of coronary lesion preparation: stentablation and rotastenting. *Clin Med Insights Cardiol*. 2012;6:53–6.
 13. Lee S, Park KW, Kim HS. Stentablation of an underexpanded stent in a heavily calcified lesion using rotational atherectomy. *J Cardiovasc Med (Hagerstown)*. 2012;13:284–8.
 14. Kobayashi Y, Teirstein P, Linnemeier T, Stone G, Leon M, Moses J. Rotational atherectomy (stentablation) in a lesion with stent underexpansion due to heavily calcified plaque. *Catheter Cardiovasc Interv*. 2001 Feb;52:208–11.
 15. Tomey MI, Kini AS, Sharma SK. Current Status of Rotational Atherectomy. *J Am Coll Cardiol Intv*. 2014;7:345–53, <http://dx.doi.org/10.1016/j.jcin.2013.12.196>.