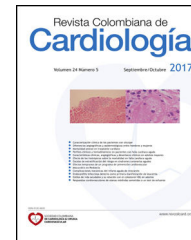



SOCIEDAD COLOMBIANA
DE CARDIOLOGÍA & CIRUGÍA
CARDIOVASCULAR

Revista Colombiana de Cardiología

www.elsevier.es/revcolcar



CIRUGÍA CARDIOVASCULAR DEL ADULTO - PRESENTACIÓN DE CASOS

Valvuloplastia mitral percutánea de emergencia en un paciente con edema pulmonar refractario



Alejandra I. de Zubiría^a, Beatriz Wills^a, Andrés F. Buitrago^b y Jerson Quitian Moreno^{b,*}

^a Departamento de Medicina Interna, Hospital Universitario Fundación Santa Fe de Bogotá D.C., Bogotá, Colombia

^b Departamento de Medicina Interna, Sección de Cardiología, Hospital Universitario Fundación Santa Fe de Bogotá, Bogotá, D.C., Colombia

Recibido el 12 de octubre de 2016; aceptado el 6 de junio de 2017

Disponible en Internet el 7 de noviembre de 2017

PALABRAS CLAVE

Estenosis;
Válvula mitral;
Valvuloplastia;
Edema agudo de
pulmón

KEYWORDS

Stenosis;
Mitral valve;
Valvuloplasty;
Acute pulmonary
oedema

Resumen La estenosis mitral usualmente es causada por fiebre reumática. A pesar de ser una patología poco frecuente en los países desarrollados, es prevalente en los países en vía de desarrollo, donde aproximadamente dos tercios de la población mundial vive, haciendo de esta condición, una enfermedad valvular común. Es importante considerar la estenosis mitral en el diagnóstico diferencial de los pacientes con edema agudo de pulmón cardiogénico refractario y la valvuloplastia mitral percutánea de emergencia como el tratamiento definitivo. Se presenta el caso de un paciente femenino de 21 años, con edema agudo de pulmón cardiogénico refractario, secundario a estenosis mitral muy severa de origen reumático, tratado con valvuloplastia percutánea con balón de urgencia. Se realiza una revisión sobre la estenosis mitral y se examina el tratamiento con especial énfasis en los casos publicados en la literatura de valvuloplastia mitral percutánea de emergencia.

© 2017 Sociedad Colombiana de Cardiología y Cirugía Cardiovascular. Publicado por Elsevier España, S.L.U. Este es un artículo Open Access bajo la licencia CC BY-NC-ND (<http://creativecommons.org/licenses/by-nc-nd/4.0/>).

Emergency percutaneous mitral valvuloplasty in a patient with refractory pulmonary oedema

Abstract Mitral valve stenosis is usually caused by rheumatic fever. Although it is an uncommon disease in developed countries, it is prevalent in developing countries where approximately two-thirds of the world population lives, making this condition a common valve disease. It is important to consider mitral stenosis in the differential diagnosis of patients with acute refractory cardiogenic pulmonary oedema, and emergency percutaneous mitral valvuloplasty as the definitive treatment.

* Autor para correspondencia.

Correo electrónico: jersonquitian@yahoo.com (J. Quitian Moreno).

The case is presented of a 21 year-old female with acute refractory cardiogenic pulmonary oedema, secondary to a very severe mitral stenosis of rheumatic origin, and who was treated with an urgent percutaneous balloon valvuloplasty. A review of mitral stenosis is presented, and the treatment is examined, with special emphasis on cases of emergency percutaneous mitral valvuloplasty published in the literature.

© 2017 Sociedad Colombiana de Cardiología y Cirugía Cardiovascular. Published by Elsevier España, S.L.U. This is an open access article under the CC BY-NC-ND license (<http://creativecommons.org/licenses/by-nc-nd/4.0/>).

Introducción

La estenosis mitral frecuentemente es causada más por fiebre reumática¹. Se estima que la prevalencia de enfermedad reumática cardíaca es de 6 por cada 1.000 niños en la India y de 0,5 por 1.000 en países desarrollados; la edad media de presentación es cercana a los 15 años y es más frecuente en mujeres².

La enfermedad reumática afecta la válvula mitral produciendo engrosamiento y nodularidad de las valvas, fusión de las comisuras, así como fusión y acortamiento de las cuerdas tendinosas, lo que se traduce en reducción del área valvular y resistencia al flujo sanguíneo².

El aumento de la presión en la aurícula izquierda se transmite a la circulación pulmonar, generando edema agudo de pulmón, como en el caso que se expone^{3,4}. En 1982 surgió la idea que una válvula mitral puede ser dilatada de forma percutánea y posteriormente se estableció este procedimiento, en caso de síntomas severos y estenosis mitral severa documentada por un área valvular $\leq 1,5 \text{ cm}^2$, siendo este siempre programado⁵.

Caso

Paciente femenina de 21 años, remitida al servicio de urgencias, por cuatro días de tos con expectoración espumosa y rojiza asociada a deterioro de la clase funcional hasta NYHA IV. Como antecedentes relevantes, hace un año y medio, posterior a un procedimiento quirúrgico estético, presentó falla respiratoria con necesidad de soporte ventilatorio invasivo por una semana, sin desencadenante claro. Posteriormente, presentó disminución de la clase funcional hasta NYHA II.

Al ingreso se encontraba con frecuencia cardíaca de 145 latidos por minuto; frecuencia respiratoria de 38 respiraciones por minuto; tensión arterial de 98/46 mm Hg y pulsoximetría de 83% con oxígeno suplementario al 50%. Al examen físico se encontró ingurgitación yugular, a la auscultación cardiopulmonar los ruidos cardíacos eran rítmicos, con presencia de soplo diastólico audible en los focos de la base grado III/IV y reforzamiento del S1 con estertores crepitantes diseminados en ambos campos pulmonares. Además, se encontró frialdad distal y llenado capilar mayor de 2 segundos.

Los gases arteriales al ingreso con FIO₂ al 50% mostraron un pH 7,39, presión parcial de dióxido de carbono (pCO₂) de 27 mm Hg, presión arterial de oxígeno (PO₂) de 49 mm

Hg, bicarbonato (HCO₃) 18 mm Hg, PaO₂FIO₂: 98 mm Hg y lactato 0,9 mmol/L. El hemograma mostró leucocitosis de 12.300 a expensas de neutrofilia (88%) y bandemia del 5%, además de procalcitonina positiva. Los electrolitos al igual que la función renal y hepática se encontraban dentro de los límites de normalidad.

La radiografía de tórax (fig. 1A) mostró infiltrados de ocupación alveolar en ambos campos pulmonares, al igual que pérdida de las curvaturas normales de la silueta cardíaca, que sugirió un crecimiento importante de la aurícula izquierda. El electrocardiograma evidenció taquicardia sinusal con onda P bimodal en la derivación II.

Debido a falla respiratoria hipoxémica, se inició soporte ventilatorio invasivo, adicional a soporte vasopresor por choque refractario a cristaloides. Con el objetivo de establecer si concomitante a la sospecha inicial de compromiso séptico pulmonar, cursaba con etiología cardíaca asociada, se decidió realizar tanto broncoscopia con lavado broncoalveolar como ecocardiograma transtorácico. En la broncoscopia se observó hiperemia de la mucosa de la tráquea, leve de los bronquios fuente y muy severa de los bronquios lobares y segmentarios, sin secreciones ni material purulento, descartando hemorragia alveolar como causa del cuadro clínico. Se tomaron cultivos.

El ecocardiograma transtorácico (fig. 2A) mostró dilatación moderada (área de 21 cm) de la aurícula izquierda con cambios que sugerían etiología reumática, dada por engrosamiento en palo de *hockey*, gradientes elevados (gradiente medio 10 mm Hg), área por planimetría de 0,7 cm² trazada en modo 2D y calculada por tiempo de hemipresión en 0,8 cm². El índice de Wilkins calculado fue: engrosamiento del tercio distal con diámetro de 8 mm [2]; Movilidad de los tercios basal y medio [2]; Focos de calcificación limitados a los bordes de las valvas [2]; Compromiso mínimo de aparato subvalvular limitado a la porción justo debajo de las valvas [1]; para un total de 7/16 puntos, hipertensión pulmonar con presión sistólica de la arteria pulmonar de 59 mm Hg con fracción de eyección normal (65%).

El diagnóstico inicial fue choque mixto séptico, secundario a neumonía multilobar severa adquirida en la comunidad y choque cardiogénico secundario a estenosis mitral muy severa estadio D, por lo que se decidió iniciar manejo antibiótico de amplio espectro y soporte vasopresor con fenilefrina, con cuidadoso control de la frecuencia cardíaca.

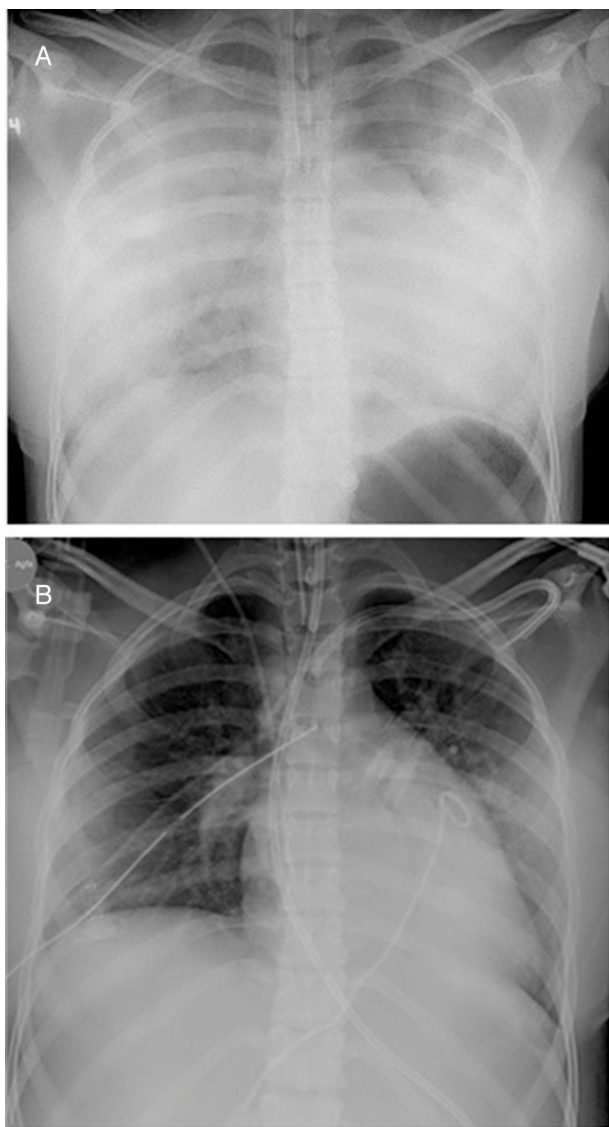


Figura 1 A. Radiografía de tórax al ingreso. Proyección anteroposterior que muestra infiltrados difusos de ocupación alveolar en ambos campos pulmonares. B. Radiografía de tórax de control con disminución significativa de los infiltrados de ocupación alveolar en ambos campos pulmonares.

La evolución de la paciente fue tórpida por el desarrollo de falla multiorgánica con compromiso hepático, hematólogo y renal, que requirió inicio de terapia de reemplazo renal modalidad hemodiálisis intermitente y soporte transfusional. El manejo más estricto del volumen circulante y de la sobrecarga hídrica, permitió disminuir el soporte ventilatorio logrando una mejoría transitoria del cuadro clínico. Sin embargo, nuevamente hubo deterioro del patrón respiratorio y hemodinámico.

Ante el deterioro respiratorio y la reaparición de edema agudo de pulmón, se decidió realizar valvuloplastia percutánea con doble balón, bajo visión fluoroscópica con ayuda de ecocardiografía transesofágica (fig. 3 A y B). Durante el procedimiento, se midió la presión sistólica de la arteria pulmonar en 72 mm Hg, la presión diastólica de la arteria pulmonar en 24 mm Hg

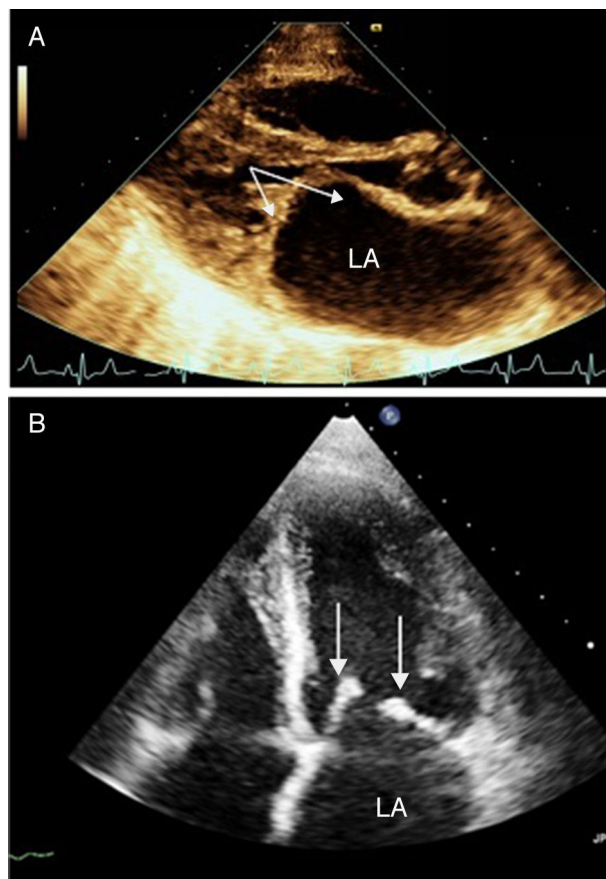


Figura 2 A. Ecocardiograma transtorácico de ingreso. Eje largo paraesternal que muestra cambios consistentes con enfermedad mitral de origen reumático. Nótese (flechas) valvas engrosadas y apariencia de palo de hockey de la valva anterior, área de 0,7 cm²; adicionalmente, dilatación auricular izquierda (área de 21 cm²). B. Ecocardiograma transtorácico postprocedimiento. Visión apical de cuatro cámaras que muestra válvula mitral con estenosis leve, área de 1,6 cm², insuficiencia moderada sin prolapso de sus valvas.

y la presión media de la arteria pulmonar en 44 mm Hg, al igual que el gradiente pico transvalvular mitral [16 mm Hg]. Como complicación se documentó derrame pericárdico con taponamiento, que requirió punción pericárdica en la que se drenaron 500 centímetros cúbicos; requirió también soporte transfusional de hemoderivados durante e inmediatamente luego del procedimiento.

Se hizo control posterior al procedimiento con ecocardiograma transtorácico, el cual mostró una válvula mitral con estenosis leve dado por área de 1,6 cm² por planimetría, gradiente medio de 6 mm Hg e insuficiencia moderada sin prolapso sistólico de las hojillas al cierre (fig. 2B). Adicionalmente, se tomó una radiografía de tórax (fig. 1B) que mostró mejoría significativa del edema pulmonar cardiogénico. El cultivo del lavado bronco alveolar fue negativo.

La evolución fue satisfactoria y se resolvió por completo el derrame pericárdico, el edema pulmonar y la falla renal aguda.

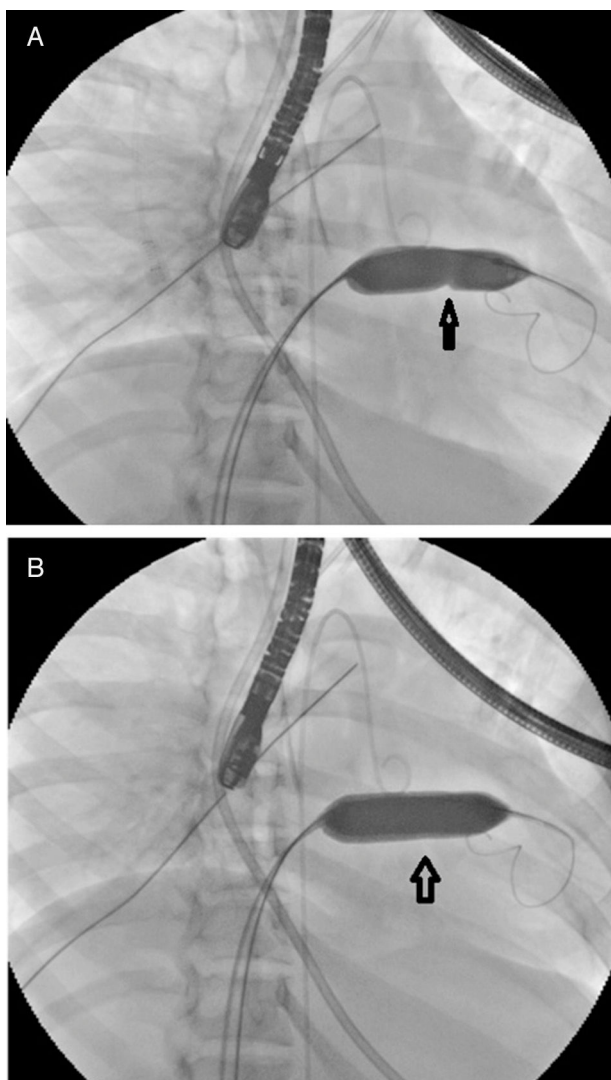


Figura 3 A. Valvulotomía mitral con técnica de doble balón (Multitrack). Se evidencia (flecha) la dilatación de la válvula estenosada y apreciación de la muesca. B. Desaparición de la muesca de la válvula dilatada de forma exitosa.

Discusión

La estenosis mitral es una obstrucción del flujo de la aurícula al ventrículo izquierdo. Otras causas de estenosis mitral incluyen calcificación degenerativa severa del anillo valvular mitral, anomalías congénitas como la válvula mitral en paracaídas, enfermedades infiltrativas como las mucopolisacaridosis, enfermedad de Fabry, lupus eritematoso sistémico, artritis reumatoide, estenosis tras reparo de válvula mitral y síndrome carcinoide².

El orificio valvular mitral normal tiene un área de 4-6 cm². Se produce un gradiente de presión entre la aurícula y el ventrículo izquierdo cuando el área valvular cae por debajo de 2 cm² que hace que la estenosis mitral se vuelva hemodinámicamente significativa^{3,4}. En el caso reportado, el área valvular mitral era de 0,7 cm², hecho que contribuía a la persistencia del edema agudo de pulmón.

Como consecuencia de la disminución del área valvular mitral se genera aumento de la presión en la aurícula

izquierda al final de la diástole, el cual se transmite a la circulación pulmonar, que a su vez incrementa la presión hidrostática en los capilares pulmonares^{3,4}.

La elevación de la presión de la aurícula izquierda en el orden de 18-25 mm Hg genera edema pulmonar en fase intersticial. Sin embargo, una vez la presión en la aurícula izquierda sobrepasa los 25 mm Hg, hay edema pulmonar en fase alveolar, como se evidencia en la figura 1A^{3,4}.

Adicionalmente, en 40% de los pacientes se produce hipertensión pulmonar y aumento de las presiones de las cavidades derechas, que de forma crónica produce falla cardíaca derecha^{3,4}.

La disnea con el ejercicio es la manifestación clínica más frecuente. Pueden observarse eventos tromboembólicos por desarrollo de fibrilación auricular y hasta un 15% de los pacientes puede presentar hemoptisis. Puede haber disfonía por compresión del nervio laríngeo recurrente izquierdo; es durante el examen físico característico que se ausculta un soplo diastólico de bajo tono, asociado a reforzamiento del primer ruido cardíaco y chasquido de apertura diastólico¹.

El examen para establecer el diagnóstico, evaluar la severidad de la enfermedad y realizar el seguimiento de la estenosis mitral es el ecocardiograma transtorácico. El puntaje de Wilkins se ha convertido en la referencia ecocardiográfica para la evaluación de la válvula mitral⁶. La movilidad de las valvas, su engrosamiento, la calcificación y el compromiso del aparato subvalvular mediante el puntaje de Wilkins, son la mejor herramienta para predecir el éxito terapéutico de una intervención percutánea¹. Los mejores resultados se obtienen con un puntaje menor o igual a 8.

En 1982, Inoue propuso que una válvula mitral degenerada puede ser dilatada mediante un balón. En tal sentido, un resultado exitoso se define como un área valvular mayor de 1,5 cm² sin regurgitación mitral mayor a leve⁷, resultado que se alcanza en casi un 90% de los pacientes².

La mayoría de las complicaciones ocurre durante el procedimiento, siendo el hemopericardio la más frecuente, con una incidencia hasta del 2%. Otras complicaciones posibles son la liberación de microtrombos de la aurícula izquierda, el aumento en la severidad de la regurgitación mitral, complicaciones asociadas al acceso vascular y la generación de cortocircuito iatrogénico de izquierda a derecha, el cual puede persistir y no tiene repercusión hemodinámica⁷. La mortalidad asociada al procedimiento es aproximadamente del 3% y está dada principalmente por taponamiento o regurgitación mitral severa².

Las contraindicaciones principales para la realización de valvuloplastia son las siguientes: trombo en la aurícula izquierda, área valvular mayor de 1,5 cm², regurgitación mitral moderada o severa, calcificación severa de las comisuras, enfermedad concomitante valvular o enfermedad coronaria que requiera intervención quirúrgica⁸.

En un estudio publicado en 2005, que incluyó 493 pacientes sometidos a valvuloplastia mitral con balón y seguimiento hasta por 15 años, se evaluó la proporción de reestenosis y la sobrevida libre de eventos definida como muerte, necesidad de nuevo procedimiento percutáneo, requerimiento de reemplazo valvular mitral o deterioro de clase funcional a NYHA III o IV. Se encontró reestenosis de la válvula mitral en el 17,4%, siendo predictor de reestenosis un puntaje ecocardiográfico mayor de 8. La sobrevida libre de eventos para esta población a 5, 7, 10 y 13 años

fue de 92%+1%, 87%+2%, 80%+3% y 74%+3%, respectivamente. Se identificó que tanto el puntaje ecocardiográfico como la edad fueron predictores de sobrevida libre de eventos⁹.

Los estudios reportados de casos de valvuloplastia de emergencia, en su mayoría son de tipo observacional e incluyen pacientes con estenosis mitral muy severa, con un área valvular menor de 1,0 cm² y edema pulmonar refractario, definido como aquel que persiste a pesar de la terapia diurética adecuada y el tratamiento óptimo de las causas precipitantes como infecciones pulmonares, anemia o fibrilación auricular con respuesta ventricular no controlada.

En un estudio observacional y retrospectivo, el cual tuvo como objetivo evaluar la eficacia y la seguridad de la valvuloplastia percutánea de emergencia en pacientes con paro cardíaco, choque cardiogénico o edema pulmonar refractario con estenosis mitral muy severa, se encontró que de 40 pacientes sometidos a este procedimiento de forma urgente, 24 (60%) se recuperaron sin complicaciones. De los restantes, 14 fallecieron. De estos, 7 murieron por falla del procedimiento o por regurgitación mitral severa, y los otros 7 por causas diferentes al procedimiento. El análisis multivariado confirmó que una puntuación de Wilkins ≥ 8 ($p=0,008$), gasto cardíaco $\leq 3,5$ L/min ($p=0,001$) y presión sistólica de la arteria pulmonar ≥ 65 mm Hg ($p=0,023$) fueron predictores significativos de mortalidad¹⁰.

Otro estudio que evaluó el desenlace de 12 pacientes jóvenes críticamente enfermos con falla cardíaca refractaria sometidos a valvuloplastia percutánea de la válvula mitral, encontró que el procedimiento fue técnicamente exitoso en el 100% de los casos. Además, todos los pacientes mejoraron los parámetros hemodinámicos dados por aumento del área valvular mitral, resultados que fueron significativos. Los autores concluyeron que cualquier mejoría de la obstrucción al flujo en pacientes críticamente enfermos e inestables hemodinámicamente, produce una reducción en la resistencia vascular pulmonar y por ende mejoría del grado de hipertensión pulmonar y de la condición de los mismos¹¹.

Finalmente, en otro estudio se evaluaron los desenlaces de pacientes con edema pulmonar refractario a quienes se les realizó valvuloplastia percutánea. De un total de 17, 14 tuvieron una recuperación exitosa; de los 3 restantes, 2 fallecieron, uno antes de la valvuloplastia y el segundo 48 horas después por embolia pulmonar masiva. El otro paciente tuvo falla del procedimiento percutáneo por lo que fue llevado a reemplazo valvular mitral. Los autores concluyeron que la dilatación percutánea con balón no solo es un procedimiento seguro sino efectivo en pacientes con edema pulmonar refractario secundario a estenosis mitral, y que puede considerarse como una alternativa en pacientes críticamente enfermos¹².

Conclusiones

Es importante considerar la estenosis mitral en el diagnóstico diferencial de pacientes con edema pulmonar refractario. La valvuloplastia percutánea de emergencia es un procedimiento seguro, cuya tasa de éxito es considerablemente alta en los pacientes con puntaje de Wilkins ≤ 8 ,

si se lleva a cabo en un centro de alta complejidad y experiencia.

Responsabilidades éticas

Protección de personas y animales. Los autores declaran que para esta investigación no se han realizado experimentos en seres humanos ni en animales.

Confidencialidad de los datos. Los autores declaran que han seguido los protocolos de su centro de trabajo sobre la publicación de datos de pacientes.

Derecho a la privacidad y consentimiento informado. Los autores declaran que en este artículo no aparecen datos de pacientes.

Conflictos de intereses

Ninguno.

Bibliografía

1. Lira G, Oyonarte GM. Estenosis mitral. *Cardiología Clínica*. 2006;22:2-13.
2. Chandrashekar Y, Westaby S, Narula J. Mitral stenosis. *Lancet*. 2009;374:1271-83.
3. Edwards MM, O'Gara PT, Lilly LS. Valvular heart disease. En: Lilly LS, editor. *Pathophysiology of heart disease: a collaborative project of medical students and faculty*. 4^a. ed. Bogotá: Lippincott Williams & Wilkins; 2007. p. 197-224.
4. Carabello BA. Modern management of mitral stenosis. *Circulation*. 2005;112:432-7.
5. Nishimura RA, Otto CM, Bonow RO, Carabello BA, Erwin JP III, Guyton RA, et al. 2014 AHA/ACC Guideline for the management of patients with valvular heart disease. *Circulation*. 2014;129:e521-643.
6. Wilkins GT, Weyman AE, Abascal VM, Block PC, Palacios IF. Percutaneous balloon dilation of the mitral valve: an analysis of echocardiographic variables related to outcome and the mechanism of dilation. *Br Heart J*. 1988;60:299-308.
7. Nobuyoshi M, Arita T, Shirai S, Hamasaki N, Yokoi H, Iwabuchi M, et al. Percutaneous balloon mitral valvuloplasty a review. *Circulation*. 2009, 119.e211-9.
8. Vahanian A, Alfieri O, Andreotti F, Antunes MJ, Baron-Esquivias G, Baumgartner H, et al. Guidelines on the management of valvular heart disease (version 2012). *Eur Heart J*. 2012;33:2451-96.
9. Fawzy ME, Hegazy H, Shoukri M, El Shaer F, El Dali A, Al-Amri M. Long-term clinical and echocardiographic results after successful mitral balloon valvotomy and predictors of long-term outcome. *Eur Heart J*. 2005;26:1647-52.
10. Lokhandwala YK, Banker D, Vora AM, Kerkar PG, Deshpande JR, Kulkarni HL, et al. Emergent balloon mitral valvotomy in patients presenting with cardiac arrest, cardiogenic shock or refractory pulmonary edema. *J Am Coll Cardiol*. 1998;32: 154-8.
11. Patel JJ, Muncinger MJ, Mitha AS, Patel N. Percutaneous balloon dilation of the mitral valve in critically ill young patients with intractable heart failure. *Br Heart J*. 1995;73: 555-8.
12. Oukerraj L, El houari T, El haitem N, Bennani R, Fellat N, Fikri N, et al. Urgent balloon mitral valvotomy in acute refractory pulmonary edema. *Int J Cardiol*. 2008;129:444-6.