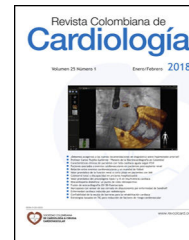




SOCIEDAD COLOMBIANA
DE CARDIOLOGÍA & CIRUGÍA
CARDIOVASCULAR

Revista Colombiana de Cardiología

www.elsevier.es/revcolcar



CARDIOLOGÍA DEL ADULTO – PRESENTACIÓN DE CASOS

Aortitis sífilítica: ‘‘una vieja olvidada’’

Fabio Nelson Figueroa Agudelo^a, Jaime Andrés Calle Ramírez^a,
Jairo Gándara Ricardo^b, Oscar Velásquez^b y Edison Muñoz Ortiz^{b,c,*}



^a Departamento de Medicina Interna, Universidad de Antioquia, Medellín, Colombia

^b Unidad Cardiovascular, Hospital Universitario San Vicente Fundación, Medellín, Colombia

^c Sección de Cardiología, Departamento de Medicina Interna, Universidad de Antioquia, Medellín, Colombia

Recibido el 5 de junio de 2017; aceptado el 28 de julio de 2017

Disponible en Internet el 11 de noviembre de 2017

PALABRAS CLAVE

Sífilis cardiovascular;
Aortitis;
Aneurisma de la aorta

KEYWORDS

Cardiovascular
syphilis;
Aortitis;
Aortic aneurysms

Resumen Se expone el caso de un paciente de sexo masculino, de 69 años, con antecedentes de hipertensión arterial, tabaquismo, ataque cerebrovascular, fibrilación auricular, insuficiencia aórtica y cardiopatía isquémica, quien ingresa a un hospital de alta complejidad por deterioro de la clase funcional, edema de miembros inferiores y episodios de palpitaciones. En la ecocardiografía se halló fracción de eyección normal, insuficiencia aórtica grave y dilatación de aorta ascendente con criterios quirúrgicos. Dentro de los estudios prequirúrgicos, se documentó VDRL reactivo en títulos altos y confirmación del diagnóstico de sífilis con TP-PA. Se realizó reemplazo valvular aórtico con prótesis biológica e injerto de dacrón en aorta ascendente, y el estudio patológico del material quirúrgico confirmó aortitis sífilítica. Se presenta una revisión respecto a esta patología poco frecuente en la actualidad.

© 2017 Sociedad Colombiana de Cardiología y Cirugía Cardiovascular. Publicado por Elsevier España, S.L.U. Este es un artículo Open Access bajo la licencia CC BY-NC-ND (<http://creativecommons.org/licenses/by-nc-nd/4.0/>).

Syphilitic aortitis: Old and forgotten

Abstract The case is presented of a 69-year-old male patient with a history of arterial hypertension, smoking, stroke, atrial fibrillation, aortic regurgitation, and ischaemic heart disease, who was admitted to a tertiary hospital due to functional class deterioration, lower limb oedema, and episodes of palpitations. A normal ejection fraction, with severe aortic regurgitation and ascending aortic dilation with surgical criteria, was found on echocardiography. Within pre-surgical studies, the VDRL had high titres and confirmation of the diagnosis of syphilis with TP-PA. Aortic valve replacement was performed using a biological prosthesis and Dacron graft

* Autor para correspondencia.

Correo electrónico: emox@sanvicentefundacion.com (E. Muñoz Ortiz).

in the ascending aorta. The histopathology study of the surgical material confirmed syphilitic aortitis. A review is presented on the current status of this rare pathology.

© 2017 Sociedad Colombiana de Cardiología y Cirugía Cardiovascular. Published by Elsevier España, S.L.U. This is an open access article under the CC BY-NC-ND license (<http://creativecommons.org/licenses/by-nc-nd/4.0/>).

Introducción

La sífilis cardiovascular hace parte de las manifestaciones de la sífilis terciaria, que se puede presentar como aortitis, aneurisma aórtico, insuficiencia aórtica u estenosis de los *ostiae* de las arterias coronarias. Usualmente debuta entre 10 a 30 años después de la infección inicial, en los pacientes que no fueron tratados. Antes de la era de la penicilina, la sífilis cardiovascular podía estar presente en el 10 al 15% de todas las enfermedades cardiovasculares, llegando a encontrarse hasta en un 86% de las autopsias de pacientes sífilíticos¹, y pese a que en la actualidad es una condición infrecuente en países desarrollados, sigue reportándose en naciones de bajos ingresos².

En Colombia para el año 2009, 2,9% de los casos de sífilis terciaria conllevaron sífilis cardiovascular, si bien para 2010 el porcentaje se redujo a un 2,6%³; no obstante, solo hay un reporte formalmente publicado⁴. Debido a que en la actualidad esta condición es infrecuente, se presenta un caso de sífilis cardiovascular con aortitis sífilítica, dada por dilatación aneurismática aórtica e insuficiencia aórtica grave asociada, que se trató mediante cirugía y medicamentos, obteniéndose buenos resultados.

Caso

Paciente de sexo masculino, etnia mestiza, 69 años de edad, procedente y residente en zona rural de Andes - Antioquia (Colombia), de oficio agricultor. Ingresó remitido al servicio de urgencias de un hospital de alta complejidad de Medellín (Colombia), debido deterioro en su clase funcional de una semana de evolución, hasta llegar a disnea en reposo, asociado a edema de miembros inferiores y episodios de palpitaciones. No refería ortopnea, disnea paroxística nocturna, síncope o fiebre reciente. Como antecedentes, se halló hipertensión arterial, cese de tabaquismo, cardiopatía dilatada de etiología mixta debido a enfermedad coronaria por lesión del 90% de la arteria circunfleja, detectada en otra institución cinco meses previos al ingreso e insuficiencia aórtica grave. Adicionalmente, se había documentado fibrilación auricular paroxística y ataque cerebrovascular isquémico parietal izquierdo con secuelas motoras leves. Dentro de los estudios se realizó una prueba no treponémica la cual fue negativa. Estaba en tratamiento ambulatorio con enalapril, metoprolol tartrato, atorvastatina, furosemida, ácido acetil salicílico y warfarina.

Al examen físico inicial tenía presión arterial en 112/52 mm Hg, frecuencia cardiaca de 68 latidos por minuto, frecuencia respiratoria de 20 respiraciones por minuto, pulsoximetría del 92% al ambiente, afebril y peso de 78 kg; hidratado, sin distensión venosa yugular,

corazón rítmico con soplo holodistólico III/VI en foco aórtico; auscultación pulmonar normal, sin edemas, y examen neurológico sin alteraciones.

En cuanto a paraclínicos, el hemograma, los electrolitos, la función renal y las pruebas hepáticas eran normales y el INR era de 2,37. Se realizó una nueva prueba no treponémica (VDRL) que resultó reactiva 1:256 diluciones confirmado con TP-PA. Se descartaron otras infecciones de transmisión sexual como VIH, hepatitis C y hepatitis B.

Se realizó electrocardiograma que evidenció ritmo sinusal, anomalía auricular izquierda e hipertrofia del ventrículo izquierdo. El ecocardiograma transtorácico reportó cavidades izquierdas muy dilatadas, fracción de eyección del ventrículo izquierdo 61%, sin alteraciones segmentarias de la contractilidad, válvula aórtica engrosada y calcificación moderada con fusión del velo coronario izquierdo y derecho, e insuficiencia aórtica excéntrica grave (figura 1). Se observó, además, dilatación de la aorta torácica ascendente proximal y cayado aórtico a nivel distal, lo que se confirmó mediante tomografía axial computarizada (figura 2 a).

Se llevó a reemplazo aórtico con prótesis biológica e injerto de dacrón en aorta ascendente desde la unión sinotubular, proceso quirúrgico mediante el cual se comprobó la gran dilatación (figura 2 b). La biopsia del material resecado en la cirugía reportó aortitis sífilítica (figura 3). Recibió 14 días de ceftriaxona venosa, y tuvo buena evolución.

Discusión

En la actualidad, con la amplia disponibilidad de la penicilina, es lógico pensar que la sífilis es un problema de salud pública resuelto. Sin embargo, en Colombia para el año 2011 se reportaron 9.324 nuevos casos de sífilis, de los cuales el 10,6% correspondían a sífilis terciaria y de estos, 1,5% a sífilis cardiovascular³. Las dificultades en el diagnóstico radican en que una vez la infección supera las primeras etapas sintomáticas, muchas veces inespecíficas, sigue un periodo latente que por lo regular es asintomático hasta que de manera tardía se detectan complicaciones como sífilis cardiovascular o neurosífilis¹.

La aortitis sífilítica es la manifestación más común de sífilis cardiovascular, y compromete principalmente la aorta ascendente, aparentemente por su gran red linfática que es invadida por el *Treponema pallidum* en la infección primaria⁵. Implica, así mismo, la aorta ascendente en el 50% de los casos, el arco aórtico en el 35% y la aorta descendente en 15%, con lo cual se favorece la formación de aneurismas e insuficiencia valvular aórtica. La espiroqueta tiene predilección por los vasos pequeños de la *vasa vasorum*, hecho que induce una endarteritis obliterante, que produce daño

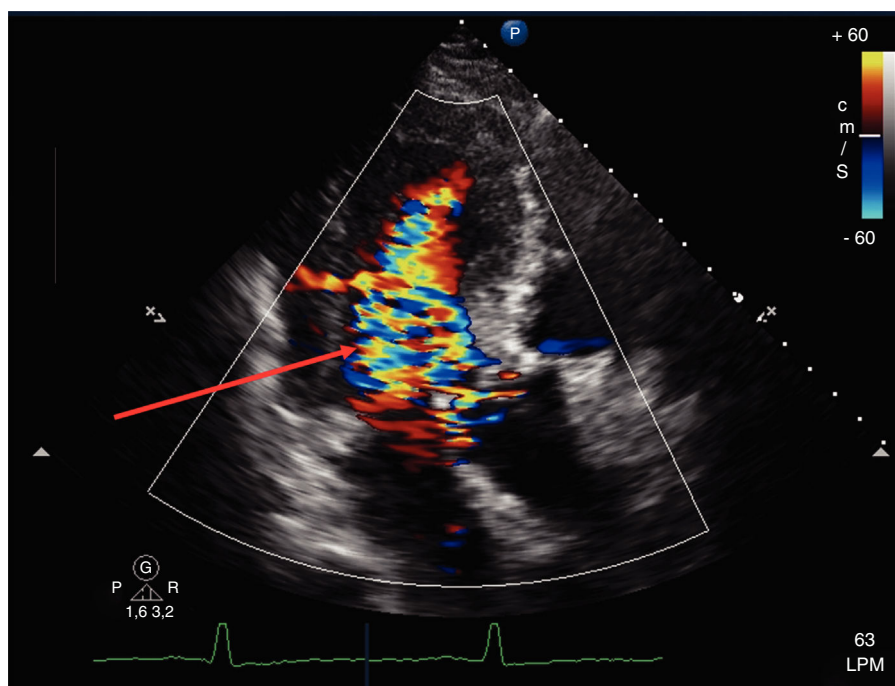


Figura 1 Ecocardiograma transtorácico en vista apical tres cámaras con Doppler color. La flecha muestra *jet* de regurgitación aórtica grave, secundaria a dilatación de la raíz aórtica.

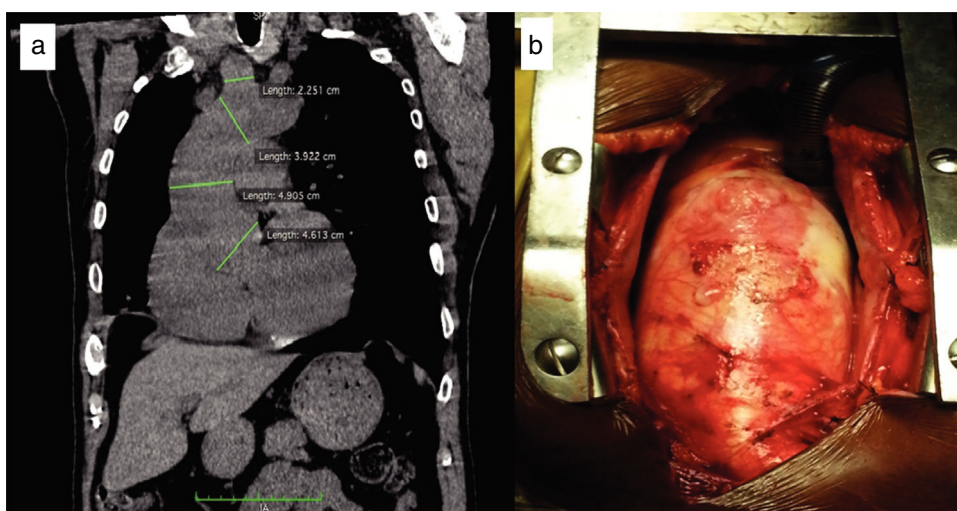


Figura 2 a. Tomografía torácica simple, corte sagital. Medidas de raíz de aorta, aorta ascendente, cayado aórtico y tronco braquiocefálico, con aumento del diámetro a todos los niveles. b. Intervención quirúrgica por esternotomía donde se observa aorta ascendente dilatada y pared aórtica con signos inflamatorios.

isquémico de la túnica media de la aorta, y lleva a pérdida del músculo liso y de su matriz extracelular asociada, incluidas las fibras elásticas⁶. Adicionalmente, el anillo valvular aórtico también sufre procesos de fibrosis y calcificación por los mismos mecanismos. Con la destrucción de la túnica media se pierde el retroceso elástico de la aorta, la cual se dilata formando un aneurisma que induce insuficiencia aórtica por compromiso del anillo valvular, que en estadios avanzados puede conducir a falla cardíaca^{6,7}.

En general, la aortitis no complicada es asintomática; sin embargo cuando no se trata, con el paso de los años

pueden desarrollarse aneurismas aórticos hasta en un 71% de los casos⁸, la mayoría simples, fusiformes más que saculares, que casi siempre comprometen la aorta ascendente⁷. La insuficiencia aórtica es otra complicación frecuente (47%), mientras que la estenosis ostial coronaria es rara¹. La ruptura de aneurismas no tratados y la insuficiencia cardíaca son las causas más comunes de muerte asociada a sífilis cardiovascular⁷.

La presentación clínica de la sífilis cardiovascular es variada y depende del grado de complicación de la aortitis sifilítica; así, entonces, puede haber angina en caso

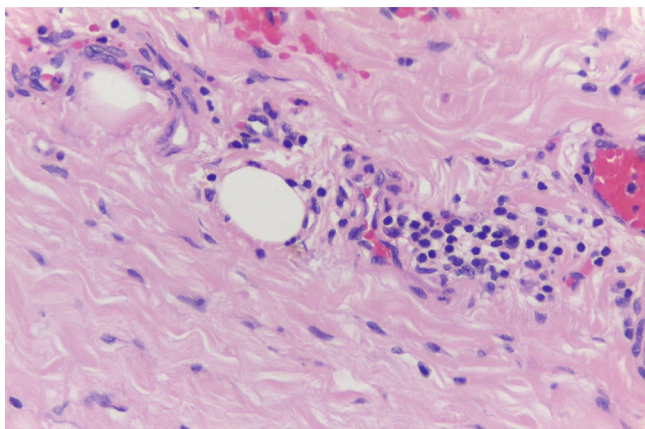


Figura 3 Arteria aorta con ligera proliferación de la túnica íntima e infiltrado por linfocitos e histiocitos en túnica media, de aspecto usual sin fibrosis. *Vasa vasorum* con infiltrado inflamatorio tipo linfoplasmocitario, sin endarteritis obliterante. Hallazgos consistentes con aortitis sífilítica.

de obstrucción del *ostiae coronario*, síntomas de insuficiencia cardíaca, o dolor torácico secundario a la expansión del aneurisma aórtico⁵.

Cuando el clínico se enfrenta a un paciente con aneurisma de la aorta torácica, debe considerar varias etiologías, entre estas los cambios degenerativos del vaso, trastornos genéticos del tejido conectivo (Marfan y Ehlers-Danlos), aterosclerosis, disección aórtica aguda, válvula aórtica bicúspide, vasculitis (Takayasu, arteritis de células gigantes), procesos infecciosos (sífilis, tuberculosis) y eventos traumáticos. Sin embargo, la evaluación minuciosa por medio de una historia clínica detallada y examen físico, son los primeros pasos para enfocar con precisión la solicitud de las pruebas diagnósticas⁹. El paciente del caso fue remitido por síntomas de falla cardíaca atribuibles a enfermedad coronaria y valvular. Como se ha observado en varios reportes^{4,9} este es el contexto clínico habitual de los pacientes con sífilis cardiovascular, cuyo desencadenante es la insuficiencia aórtica avanzada, que para el caso en particular, existió un compromiso evidente de las cavidades izquierdas. Estos fenómenos de regurgitación aórtica y compromiso cardíaco son secundarios a la dilatación aórtica y no a daño directo de las valvas por el proceso sífilítico, lo cual es característico en la espondilitis anquilosante con cambios histológicos similares a la sífilis¹⁰.

En varios reportes de autopsias^{7,10}, similares al caso expuesto, se ha descrito que casi la totalidad de pacientes con sífilis cardiovascular tenían dilatación aneurismática de la aorta ascendente, y en estos la superposición de un aneurisma sacular sobre uno fusiforme es casi patognomónica de aortitis sífilítica⁹. El proceso sífilítico parte de la unión sinotubular y respeta la porción sinusal de la aorta, la cual sí se ve comprometida en los síndromes de Marfan y Ehlers-Danlos¹⁰.

Otra condición asociada al compromiso cardíaco secundario de la sífilis, es la estenosis de los *ostiae* de las arterias coronarias dentro del fenómeno de la aortitis sífilítica⁷, y no por daño directo, lo que puede conducir a infarto del miocardio¹⁰. El paciente reportado tenía compromiso de una arteria epicárdica (circunfleja), lo cual no se explica por la

sífilis, pero sí por fenómenos ateroscleróticos (edad, estibaquismo, hipertensión arterial).

Respecto al diagnóstico de la sífilis cardiovascular, siempre se debe sospechar esta entidad en mayores de 40 años, con dilatación aneurismática de la aorta ascendente, con o sin regurgitación aórtica, y con factores de riesgo para infecciones de transmisión sexual (promiscuidad, drogadicción)¹⁰. La prueba inicial debe ser no treponémica, como el VDRL o RPR, sin embargo, hay limitaciones en cuanto a la sensibilidad para estadios tempranos y tardíos de la infección^{1,11}, como ocurrió con este caso, que tuvo una primera prueba negativa y luego otra altamente reactiva (posible efecto prozona). Otra condición que debe tenerse en cuenta es la neurosífilis, la cual se llegó a reportar hasta en un 43% de pacientes con sífilis cardiovascular¹. Para este caso se indicó punción lumbar, pues a pesar de que el paciente no tenía alteraciones neurológicas, sí presentaba títulos muy altos en la prueba no treponémica; sin embargo, este procedimiento no se pudo realizar por su estado de anticoagulación a causa de fibrilación auricular.

En lo concerniente al manejo médico, la penicilina sigue siendo la piedra angular en el tratamiento de la sífilis terciaria^{1,11}. En el caso de la sífilis cardiovascular, se recomiendan 2,4 millones de unidades de penicilina benzatínica intramuscular semanal por tres dosis, mientras que para la neurosífilis, penicilina cristalina intravenosa entre 10 a 14 días¹¹. Debido a que no se pudo realizar una punción lumbar para estudios del líquido cefalorraquídeo, el paciente fue tratado de forma empírica con ceftriaxona por dos semanas, esquema que también constituye una alternativa razonable para el manejo de la neurosífilis^{1,11}.

Acerca del manejo quirúrgico, la sífilis cardiovascular cumple con las mismas indicaciones para intervenir un aneurisma de la aorta ascendente con base en los síntomas, el diámetro aórtico máximo, las condiciones asociadas (elastopatías, válvula aórtica bivalva), la progresión del aneurisma y el grado de insuficiencia aórtica¹². Debe realizarse cirugía cuando el diámetro en la aorta ascendente sea ≥ 55 mm, aunque pueden considerarse 50 mm como indicación de cirugía en pacientes con antecedentes familiares de aneurisma, hipertensión arterial, coartación de aorta, o incremento en el diámetro del aneurisma > 3 mm/año, aplicables de igual forma para la dilatación aórtica asociada a válvula aórtica bivalva¹³. En los casos de intervención cardíaca por compromiso de otra estructura, el valor disminuye a 45 mm¹².

Una vez tratada la sífilis terciaria el seguimiento es clínico y por medio de títulos de VDRL o RPR, que deberán disminuir cuatro veces respecto al valor inicial, si bien, en fases tardías de la infección este descenso puede ser más lento¹¹; a este respecto, se han publicado algunos reportes exitosos que han utilizado tomografía por emisión de positrones para el diagnóstico y seguimiento de la aortitis sífilítica^{14,15}.

Conclusiones

La sífilis continúa siendo un problema de salud pública en países en vías de desarrollo. Si bien la sífilis cardiovascular es una complicación poco frecuente, el clínico debe sospecharla en un paciente con sexualidad activa, con o sin evidencia de infección sífilítica primaria conocida, en quien

se detecte dilatación aneurismática de la aorta ascendente. En tal sentido, dentro de los paraclínicos iniciales es obligatoria una prueba no treponémica.

Responsabilidades éticas

Protección de personas y animales. Los autores declaran que para esta investigación no se han realizado experimentos en seres humanos ni en animales.

Confidencialidad de los datos. Los autores declaran que en este artículo no aparecen datos de pacientes.

Derecho a la privacidad y consentimiento informado. Los autores declaran que en este artículo no aparecen datos de pacientes.

Financiación

Ninguna.

Conflicto de intereses

Ninguno.

Bibliografía

1. Singh AE, Romanowski B. Syphilis: Review with emphasis on clinical, epidemiologic, and some biologic features. *Clin Microbiol Rev.* 1999;12:187-209.
2. Vaideeswar P. Syphilitic aortitis: rearing of the ugly head. *Indian J Pathol Microbiol.* 2010;53:624-7.
3. Situación de las infecciones de transmisión sexual diferentes al VIH. Colombia 2009-2011. Ministerio de Salud y Protección Social. Disponible en: https://www.minsalud.gov.co/salud/Documents/observatorio_vih/documentos/monitoreo_evaluacion/1_vigilancia_salud_publica/a_situacion_epidemiologica/SITUACION%20DE%20LAS%20INFECCIONES%20DE%20TRANSMISION1.pdf. [Acceso 23 Jun 2017].
4. Gómez JC, Arango A. La plaga olvidada. *Acta Med Colomb.* 2003;28:80-2.
5. Duncan JM, Cooley DA. Surgical considerations in aortitis: part III: syphilitic and other forms of aortitis. *Tex Heart Inst J.* 1983;10:337-41.
6. Stone JR, Bruneval P, Angelini A, Bartoloni G, Basso C, Batoroeva L, et al. Consensus statement on surgical pathology of the aorta from the society for cardiovascular pathology and the association for european cardiovascular pathology: I. Inflammatory diseases. *Cardiovasc Pathol.* 2015;24:267-78.
7. Roberts WC, Ko JN, Vowels TJ. Natural history of syphilitic aortitis. *Am J Cardiol.* 2009;104:1578-87.
8. Isselbacher EM. Thoracic and abdominal aortic aneurysms. *Circulation.* 2005;111:816-28.
9. Saraiva RS, César CA, Mello MA. Syphilitic aortitis: diagnosis and treatment. Case report. *Rev Bras Cir Cardiovasc.* 2010;25:415-8.
10. Roberts WC, Barbin CM, Weissenborn MR, Ko JM, Henry AC. Syphilis as a cause of thoracic aortic aneurysm. *Am J Cardiol.* 2015;116:1298-303.
11. Hook EW. Syphilis. *Lancet.* 2017;389:1550-7.
12. Erbel R, Aboyans V, Boileau C, Bossone E, Di Bartolomeo R, Eggebrecht H, et al. 2014 ESC Guidelines on the diagnosis and treatment of aortic diseases: Document covering acute and chronic aortic diseases of the thoracic and abdominal aorta of the adult, Task force for the diagnosis and treatment of aortic diseases of the European Society of Cardiology (ESC). *Eur Heart J.* 2014;35:2873-926.
13. Carro A, Teixido-Tura G, Evangelista A. Aortic dilatation in bicuspid aortic valve disease. *Rev Esp Cardiol.* 2012;65:977-81.
14. Treglia G, Taralli S, Maggi F, Coli A, Lauriola L, Giordano A. Usefulness of 18F-FDG PET/CT in disease extent and treatment response assessment in a patient with syphilitic aortitis. *Clin Nucl Med.* 2013;38:185-7.
15. Joseph Davey D, Acosta L, del R, Gupta P, Konda KA, Caceres CF, et al. Probable syphilitic aortitis documented by positron emission tomography. *Sex Transm Dis.* 2016;43:199-200.