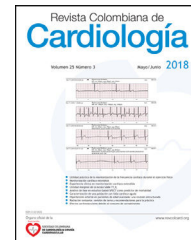




ASOCIACIÓN
SOCIEDAD COLOMBIANA
DE CARDIOLOGÍA & CIRUGÍA
CARDIOVASCULAR

Revista Colombiana de Cardiología

www.elsevier.es/revcolcar



CARDIOLOGÍA PEDIÁTRICA - ARTÍCULO ORIGINAL

Evolución cardiológica postnatal y factores asociados a la agenesia de *ductus* venoso de diagnóstico prenatal



Ariadna Ayerza Casas^{a,*}, Marta López Ramón^a, Pilar Pérez Pérez^b,
Segundo Rite Gracia^c, Daniel Palanca Arias^a y Lorenzo Jiménez Montañés^a

^a Sección de Cardiología Pediátrica, Servicio de Pediatría, Hospital Universitario Miguel Servet, Zaragoza, España

^b Sección de Diagnóstico Prenatal, Servicio de Obstetricia y Ginecología, Hospital Universitario Miguel Servet, Zaragoza, España

^c Sección de Neonatología, Servicio de Pediatría, Hospital Universitario Miguel Servet, Zaragoza, España

Recibido el 29 de marzo de 2017; aceptado el 21 de febrero de 2018

Disponible en Internet el 8 de junio de 2018

PALABRAS CLAVE

Pediatría;
Cardiopatía
congénita;
Cortocircuito

Resumen

Introducción: la agenesia del *ductus* venoso es una anomalía infrecuente con pronóstico variable. Puede ir de hallazgo aislado a producir muerte fetal. Así mismo, puede asociarse a otras anomalías y síndromes genéticos.

Material y métodos: estudio descriptivo de 12 niños con diagnóstico prenatal de agenesia del *ductus* venoso. Se evaluó lugar de drenaje de vena umbilical, variables perinatales, obstétricas, otras anomalías asociadas y evolución.

Resultados: el 75% (9/12) presentaba drenaje extrahepático de vena umbilical; de ellos, el 44,4% (4/9) presentó insuficiencia cardíaca fetal. Al nacimiento, un 50% (6/12) asociaba anomalías cardíacas estructurales y un 41,6% (5/12) precisaron tratamiento médico. El 25% (3/12) asociaba síndromes genéticos. 25% (3/12) de niños fallecieron (100% con cardiopatía), y un tercio de los supervivientes (3/9) presentó anomalías estructurales cardíacas. El 50% (6/12) de madres tenían antecedente de aborto o muerte fetal intraútero previa, 25% (3/12) de embarazos fueron producto de reproducción asistida y 25% (3/12) de gestaciones múltiples.

Conclusiones: se halló una incidencia elevada de defectos estructurales cardíacos en niños con agenesia del *ductus* venoso. Son más usuales si el drenaje es extrahepático y en ellos hay mayor frecuencia de anomalías genéticas y mortalidad. Un porcentaje importante de pacientes precisan tratamiento perinatal; la evolución es satisfactoria en los supervivientes.

© 2018 Sociedad Colombiana de Cardiología y Cirugía Cardiovascular. Publicado por Elsevier España, S.L.U. Este es un artículo Open Access bajo la licencia CC BY-NC-ND (<http://creativecommons.org/licenses/by-nc-nd/4.0/>).

* Autor para correspondencia.

Correo electrónico: aayerzac@hotmail.com (A. Ayerza Casas).

KEYWORDS

Paediatrics;
Congenital heart
disease;
Short circuit

Postnatal cardiac outcomes associated with the prenatal diagnosis of absence of ductus venosus

Abstract

Introduction: The absence of ductus venosus is an uncommon condition with a variable prognosis, which can vary from an isolated finding to causing foetal death. Furthermore, it can also be associated with other genetic anomalies and syndromes.

Material and method: A descriptive study was conducted on 12 children with a prenatal diagnosis of absence of ductus venosus. An evaluation was made of the umbilical vein drainage site, perinatal and obstetric variables, other associated anomalies, and the outcomes.

Results: Extra-hepatic drainage of the umbilical vein was observed in 75% (9/12) of cases, of which 44.4% (4/9) had foetal heart failure. At birth, 50% (6/12) were associated with cardiac structure anomalies, and 41.6% (5/12) required medical treatment. Genetic syndromes were detected in 25% (3/12) of cases. There were 25% (3/12) deaths (100% with heart disease), and one-third (3/9) of the survivors had cardiac structure anomalies. A history of abortion or previous intrauterine death was recorded in 50% (6/12) of the mothers, and in 25% (3/12) the pregnancies were the result of assisted reproduction, and 25% (3/12) multiple gestations.

Conclusions: An elevated incidence of cardiac structure defects is found in children with absence of ductus venosus. They are more common if the drainage is extrahepatic, and within those, there is a higher frequency of genetic anomalies and death. A significant percentage of patients require perinatal treatment: The outcome is satisfactory in the survivors.

© 2018 Sociedad Colombiana de Cardiología y Cirugía Cardiovascular. Published by Elsevier España, S.L.U. This is an open access article under the CC BY-NC-ND license (<http://creativecommons.org/licenses/by-nc-nd/4.0/>).

Introducción

El *ductus* venoso fetal es un *shunt* que permite que la sangre oxigenada se dirija directamente desde la vena umbilical a la circulación coronaria y cerebral a través de un paso preferencial por el foramen oval. En su porción ístmica, funciona como un esfínter que protege el corazón fetal de un exceso de flujo sanguíneo placentario. La agenesia de este *shunt* se ha asociado con anomalías cromosómicas y genéticas, defectos estructurales y retraso de crecimiento entre otras. Además, puede dar lugar a cardiomegalia (fig. 1), insuficiencia cardíaca, hidrops y muerte fetal¹. Es una anomalía rara y de difícil diagnóstico, con incidencia que varía entre 1:556-1:2500². Cuando el *ductus* está ausente, la vena umbilical puede drenar directamente a la circulación periférica, a la aurícula derecha o al seno coronario (drenaje extrahepático) (fig. 2), el cual tiene mayor riesgo de producir insuficiencia cardíaca y de asociarse a otras anomalías; o puede existir conexión con la circulación hepática (drenaje intrahepático)^{3,4}. Aunque la ausencia del *ductus* venoso puede ser un hallazgo aislado, es importante realizar un análisis ecográfico detallado de toda la anatomía fetal, en especial de aquellas formas asociadas con anomalías cardíacas, extracardíacas o cromosomopatías (como en el síndrome de Noonan)⁵.

Se presenta la evolución cardiológica tras el nacimiento de 12 fetos con diagnóstico prenatal de agenesia de *ductus* venoso, así como otros factores asociados a dicha anomalía.

Material y métodos

Se realizó un estudio retrospectivo descriptivo de los niños nacidos entre 2009 y 2016 con diagnóstico prenatal de

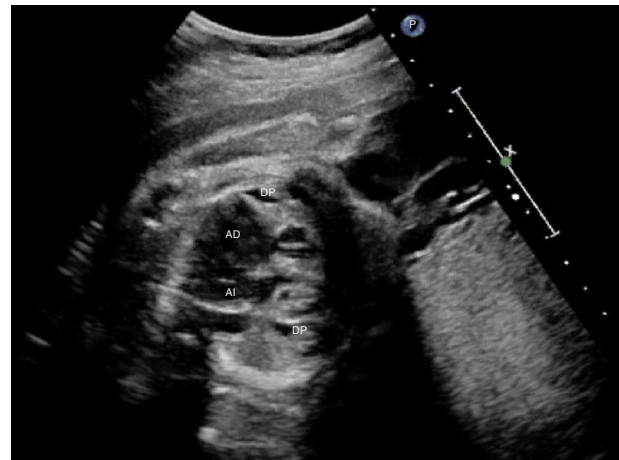


Figura 1 Cardiomegalia y derrame pericárdico (DP) en feto con agenesia de *ductus* venoso con drenaje de vena umbilical a aurícula derecha (AD). AI: aurícula izquierda.

agenesia de *ductus* venoso. Se evaluó el lugar de drenaje de la vena umbilical, clasificando el mismo como extra o intrahepático, la repercusión hemodinámica fetal y necesidad de tratamiento prenatal, así como el tipo de parto. En cuanto a las variables postnatales, se incluyeron: sexo, edad gestacional, peso del recién nacido, necesidad de ingreso en periodo neonatal, anomalías cardíacas estructurales asociadas, necesidad de tratamiento, existencia de anomalías genéticas y evolución posterior de los pacientes. Se incluyeron también variables obstétricas relevantes (gemelaridad, reproducción asistida, abortos previos y otras anomalías de diagnóstico prenatal).

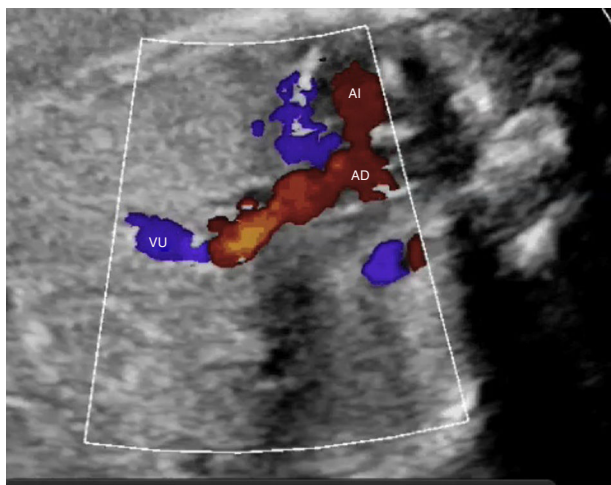


Figura 2 Agenesia de *ductus* venoso con drenaje directo de vena umbilical (VU) a aurícula derecha (AD). AI: aurícula izquierda.

Resultados

El 75% de los niños estudiados con diagnóstico prenatal de agenesia de *ductus* venoso (9/12) presentaba drenaje extrahepático de la vena umbilical, en su mayoría a la aurícula derecha (tabla 1). De ellos, el 44,4% (4/9) tenía cardiomegalia e insuficiencia cardíaca por lo que se administró

digoxina a la madre para tratamiento de la misma. En un 66,6% del total de los casos (8/12) se realizó inducción de parto o cesárea para finalizar la gestación. La edad gestacional y el peso del recién nacido se detallan en la tabla 1.

El 75% (9/12) de los recién nacidos fueron de sexo masculino y precisaron ingreso un 66,6% (8/12). Un 50% (6/12) de los fetos asociaba anomalías cardíacas estructurales y un 41,6% (5/12) requirió tratamiento médico por insuficiencia cardíaca y/o hipertensión pulmonar. Un 25% (3/12) de los niños fallecieron (100% con cardiopatía), uno de ellos presentaba síndrome VACTERL (falleció por insuficiencia respiratoria a los 4 meses de edad), otro síndrome de Edwards (éxito postnatal precoz) y otro anomalía coronaria compleja que desencadenó isquemia miocárdica masiva. De los niños que sobrevivieron (9/12), un tercio (3/9), presentó anomalías estructurales cardíacas, de los cuales 2 están en seguimiento (casos 4,8,11, tabla 1).

Como antecedentes obstétricos, un 50% de las madres (6/12) tenían historia de aborto o muerte fetal intraútero previa, un 25% (3/12) de los embarazos fueron producto de reproducción asistida, un 25% (3/12) gestaciones múltiples y en un 50% de las ecografías prenatales (6/12) se evidenciaron otras anomalías (cardíacas o a otros niveles).

Discusión

La agenesia del *ductus* venoso es una anomalía infrecuente, de pronóstico variable según el lugar de drenaje de la vena

Tabla 1 Características de los niños con agenesia del *ductus* venoso

Caso	Lugar Drenaje	Insuficiencia Cardíaca fetal	Gemelaridad	EG	PRN (g)	Anomalías	Evolución
1	AD	NO	NO	32	1800	Síndrome VACTERL, CIA y DAP	HTP primeras 24 horas. Exitus 4 meses
2	AD	NO	SI	28	740	Síndrome Edwards Cardiopatía compleja	Exitus postnatal
3	IH	NO	NO	40	3240	No	Vive sano
4	VCI	NO	NO	37	1790	CIV membranosa y retraso del crecimiento	Vive sano (cierre espontáneo CIV)
5	AD	NO	SI	40	3870	No	Vive sano
6	IH	NO	NO	39	3190	No	Vive sano
7	IH	NO	NO	40	2660	No	Vive sano
8	VCI	SI	NO	38	2800	Displasia tricuspídea Arco aórtico derecho con arteria subclavia aberrante	HTP con atresia pulmonar funcional al nacimiento. <i>Ductus</i> -dependiente. Tratamiento médico hasta 3,5 meses de edad
9	VCI	NO	SI	36	2250	Fístula coronaria múltiple	Insuficiencia cardíaca. Exitus por isquemia masiva
10	AD	SI	NO	33	1448	Pancitopenia. Retraso en el crecimiento	Tratamiento diurético 8 días postnatal
11	AD	SI	NO	37	2950	S. Di George CIA, CIV, ectasia aórtica	En seguimiento sin tratamiento
12	AD	SI	NO	35	2080	No	HTP. Tratamiento médico 8 días. Vive sano.

AD: aurícula derecha; CIA: comunicación interauricular; CIV: comunicación interventricular; EG: edad gestacional; HTP: hipertensión pulmonar; IH: intrahepático; VCI: vena cava inferior.

umbilical^{3,4}. El *shunt* extrahepático se caracteriza por sobrecarga de volumen sistémico y tendencia a la insuficiencia cardíaca pudiendo requerir digitalización materna para tratamiento de la misma (dada la posibilidad de este fármaco de atravesar la barrera placentaria)⁶ e incluso finalización de la gestación. El *shunt* intrahepático, con drenaje al seno portal, tiene mejor evolución. En nuestra serie, todos los niños fallecidos tenían antecedente de drenaje extrahepático, siendo este además el tipo más frecuente. Todos los casos de drenaje intrahepático registrados tuvieron evolución favorable, nacieron a término y no asociaron otras anomalías. En cuanto a la evolución de estos pacientes, la supervivencia es algo superior a la descrita en otras series (75% frente al 60% de otros estudios)^{1,2}, si bien, en nuestros datos no se han incluido los casos de interrupción voluntaria del embarazo o muerte fetal precoz. En cuanto a las alteraciones asociadas, la mitad de los pacientes estudiados presentaban anomalías cardíacas estructurales, cifra superior a la descrita en la literatura (en torno al 25% en la serie de Moaddab)¹, aunque la mayoría de los que sobrevivieron tuvo evolución favorable.

En cuanto a factores maternos asociados, llama la atención la incidencia elevada de gemelaridad y técnicas de reproducción asistida para conseguir la gestación. En la literatura se ha descrito asociación entre estas dos variables y la presencia de cardiopatía congénita fetal y aunque la ausencia de *ductus* venoso puede ser marcador de dicha anomalía, no se ha descrito la asociación directa entre las mismas⁷.

Como conclusión, en nuestra serie se encuentra una incidencia elevada de defectos estructurales cardíacos en los niños con diagnóstico prenatal de agenesia de *ductus* venoso; éstos son más usuales si el drenaje es extrahepático y en ellos hay mayor frecuencia de anomalías cromosómicas o genéticas y de mortalidad. Además, un porcentaje importante de pacientes precisan tratamiento perinatal, cuya evolución es satisfactoria en los supervivientes. El aumento

de técnicas de reproducción asistida y embarazos múltiples podría dar lugar a un aumento de esta patología en los próximos años.

Conflicto de intereses

Ninguno.

Bibliografía

1. Pérez-Pedregosa J, Martínez MT, del Pino S, Gutiérrez-Laraya F, Medina L, Bueso MT, et al. Diagnóstico prenatal y evolución en fetos con agenesia de ductus venoso. *Rev Chil Obstet Ginecol.* 2014;79:173–81.
2. Moaddab A, Tonni G, Grisolia G, Bonasoni MP, Araujo Júnior E, Rolo LC, et al. Predicting outcome in 259 fetuses with agenesia of ductus venosus – a multicenter experience and systematic review of the literature. *J Matern Fetal Neonatal Med.* 2016;29:3606–14.
3. Oztunc F, Gokalp S, Yuksel MA, Imamoglu M, Madazli R. Absent ductus venosus in the fetus. *J Obstet Gynaecol.* 2014;34:741.
4. Contratti G, Banzi C, Ghi T, Perolo A, Pilu G, Visentin A. Absence of the ductus venosus: report of 10 new cases and review of the literature. *Ultrasound Obstet Gynecol.* 2001;18:605–9.
5. Berg C, Kamil D, Geipel A, Kohl T, Knöpfle G, Hansmann M, Gembruch U. Absence of ductus venosus-importance of umbilical venous drainage site. *Ultrasound Obstet Gynecol.* 2006;28:275–81.
6. Patel D, Cuneo B, Viesca R, Rassanan J, Leshko J, Huhta J. Digoxin for the treatment of fetal congestive heart failure with sinus rhythm assessed by cardiovascular profile score. *J Matern Fetal Neonatal Med.* 2008;21:477–82.
7. Panagiotopoulou O, Fouzas S, Sinopidis X, Mantagos SP, Dimitriou G, Karatza AA. Congenital heart disease in twins: The contribution of type of conception and chorionicity. *Int J Cardiol.* 2016;218:144–9.