

## CARDIOLOGÍA DEL ADULTO – PRESENTACIÓN DE CASOS

# Válvula tricúspide displásica (Ebstein-like)



Diego Chambergo-Michilot<sup>a,\*</sup>, Geraldine A. Espinoza-Gutiérrez<sup>a</sup>,  
Jenny M. Gómez<sup>b</sup> y Anabell M. Tenorio-Quispe<sup>a</sup>

<sup>a</sup> Universidad Científica del Sur, Lima, Perú

<sup>b</sup> Servicio de Cirugía Cardiovascular. Hospital Nacional Dos de Mayo, Lima, Perú

Recibido el 5 de enero de 2019; aceptado el 6 de septiembre de 2019

Disponible en Internet el 26 de abril de 2020

### PALABRAS CLAVE

Anomalía de Ebstein;  
Ebstein-like;  
Enfermedad valvular  
congénita

**Resumen** La anomalía de Ebstein es una malformación caracterizada por el desplazamiento apical de las inserciones de las valvas septal y posterior de la válvula tricúspide, así como del anillo funcional tricúspide y por la atrialización del ventrículo derecho. Se han encontrado casos durante cirugías que no han cumplido con estos criterios, y que, por tanto, se han clasificado como “anomalías Ebstein-like”. Algunos de ellos han sido descritos anatómicamente como válvulas displásicas. Se presenta el caso de una mujer de 20 años que presentó disnea clase III de la Asociación del Corazón de Nueva York y dolor punzante en el pecho, que se clasificó como una posible anomalía de Ebstein por ecocardiografía; sin embargo, los hallazgos intraoperatorios fueron compatibles con una válvula tricúspide displásica con dilatación del anillo funcional. Este caso destaca la importancia del uso adecuado de la ecocardiografía, así como la necesidad de estudios prospectivos sobre los casos de Ebstein-like.

© 2019 Sociedad Colombiana de Cardiología y Cirugía Cardiovascular. Publicado por Elsevier España, S.L.U. Este es un artículo Open Access bajo la licencia CC BY-NC-ND (<http://creativecommons.org/licenses/by-nc-nd/4.0/>).

### KEYWORDS

Ebstein anomaly;  
Ebstein-like;  
Congenital valve  
disease

### Tricuspid valve dysplasia (Ebstein-like)

**Abstract** The Ebstein anomaly is a malformation characterised by the apical displacement of the insertions of the septal valve and the posterior tricuspid valve, displaced tricuspid functional ring, and atrialisation of the right ventricle. Cases have been found during surgery that have complied with these criteria, and have therefore been classified as “Ebstein-like anomalies”. Some of them have been described anatomically as valve dysplasia. The case is presented of a 20 year-old female that presented with dyspnoea Class III of the New York Heart Association, and a stabbing pain in the chest. This was classified as a possible Ebstein anomaly by cardiac ultrasound. However the findings during the surgery were compatible with tricuspid valve

\* Autor para correspondencia.

Correo electrónico: [diegochambergomichilot@hotmail.com](mailto:diegochambergomichilot@hotmail.com) (D. Chambergo-Michilot).

dysplasia with dilation of the functional ring. This case highlights the importance of the appropriate use of cardiac ultrasound, as well as the need to carry out prospective studies on Ebstein-like cases.

© 2019 Sociedad Colombiana de Cardiología y Cirugía Cardiovascular. Published by Elsevier España, S.L.U. This is an open access article under the CC BY-NC-ND license (<http://creativecommons.org/licenses/by-nc-nd/4.0/>).

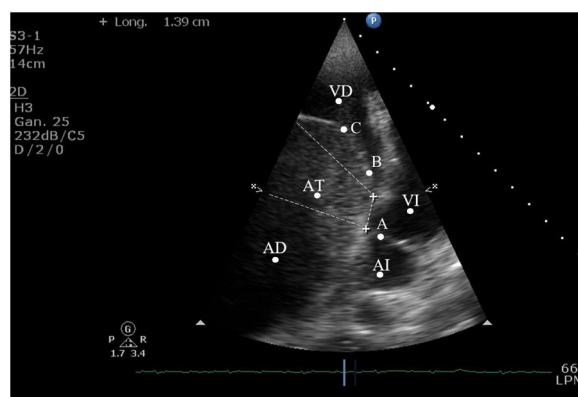
## Introducción

Las cardiopatías congénitas son una causa significativa de global. Su prevalencia es de 80 casos por 10.000 nacidos vivos; en Latinoamérica se ha reportado que la prevalencia es de 2,6 casos por cada 10.000 personas<sup>1</sup>. La anomalía de Ebstein es una cardiopatía congénita cianótica que se mantiene como la causa más frecuente de insuficiencia tricúspide congénita, seguida de displasia de válvula tricúspide<sup>2</sup>. Los criterios de una anomalía de Ebstein incluyen desplazamiento apical de las inserciones de las valvas septal y posterior de la válvula tricúspide, desplazamiento del anillo tricúspide funcional hacia adelante y hacia abajo, y atrialización del ventrículo derecho; adicionalmente, la comunicación interauricular es el defecto cardiaco más asociado a esta anomalía<sup>3</sup>. Por otro lado, durante las cirugías por malformación de la válvula tricúspide se han encontrado cardiopatías congénitas que no cumplen con todos los criterios de una anomalía de Ebstein, por lo que fueron definidos como "anomalías Ebstein-like"<sup>4</sup>. Estos casos raramente son reportados en la literatura de cardiología; así mismo, estos muestran variabilidad en las manifestaciones clínicas y características anatómicas. La displasia de válvula tricúspide es una malformación congénita descrita como un caso Ebstein-like frecuentemente. Esta incluye hipoplasia de los músculos papilares, asimetría de las cuerdas tendinosas y valvas atípicas o subdesarrolladas que previenen el cierre completo de la válvula en sístole. Se presenta el caso de una mujer de 20 años que inicialmente fue diagnosticada como anomalía de Ebstein por manifestaciones clínicas y ecocardiográficas; sin embargo, los hallazgos intraoperatorios fueron compatibles con válvula tricúspide displásica, dilatación del anillo funcional y drenaje venoso pulmonar anómalo.

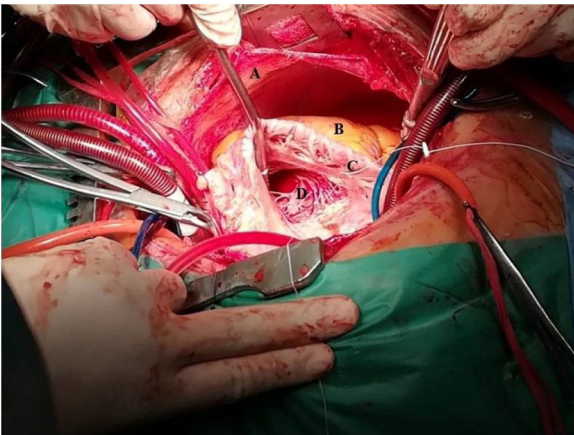
## Caso

Se presenta el caso de una mujer de 20 años, proveniente de Cusco, Perú. No reportó hábitos nocivos, antecedente de presión elevada, desórdenes cerebro-vasculares, diabetes o tuberculosis. Reportó antecedente de lobectomía pulmonar derecha debido a empiema hace diez años, así como un episodio de dolor torácico punzante de treinta minutos de duración, fatiga y palpitaciones al esfuerzo físico tres meses antes de la admisión. Fue atendida en su hospital regional por presentar un incremento de la sintomatología y disnea tipo III de la *New York Heart Association* (NYHA). El examen físico reveló un soplo holosistólico en foco tricúspide,

hepatomegalia, signos de elevación de la presión venosa yugular y ausencia de cianosis. Se evidenció cardiomegalia en la aurícula derecha por radiografía de tórax. En el electrocardiograma (ECG) se evidenciaron un *flutter* auricular 2:1 con una respuesta ventricular rápida, y bloqueo de rama derecha completo. Con estos datos y la sospecha de una cardiopatía congénita, el estudio se completó con el ecocardiograma (fig. 1) y se registraron los siguientes hallazgos: aurícula derecha dilatada, regurgitación tricúspide severa, displasia de válvula tricúspide con valva septal apicalizada, atrialización del ventrículo derecho mayor al 50%, función ventricular preservada y ausencia de cortocircuito e hipertensión pulmonar. Estas características guiaron el diagnóstico a una anomalía de Ebstein. La paciente fue referida al Hospital Nacional Dos de Mayo (Lima, Perú) para cirugía cardiotorácica. Entre los resultados de laboratorio, destacó el resultado de la hemoglobina (11,50 mg/dl). Fue tratada con bisoprolol (5 mg/24 h), furosemida (40 mg/12 h), enoxaparina (40 mg/12 h) y digoxina (0,125 mg/24 h). Después de una exitosa cirugía (fig. 2), fue diagnosticada de displasia de válvula tricúspide con dilatación del anillo funcional y drenaje venoso pulmonar anómalo parcial.



**Figura 1** El ecocardiograma muestra un corte apical de 4 cámaras modificado para ver el ventrículo derecho. Se observa una dilatación de la aurícula derecha y del anillo tricúspide. También se observa una valva septal apicalizada y atrialización del ventrículo derecho mayor del 50%. La distancia entre la implantación del anillo mitral y tricúspide fue de 10 mm/m<sup>2</sup>. AI: aurícula izquierda; AD: aurícula derecha; VI: ventrículo izquierdo; VD: ventrículo derecho; AT: atrialización del ventrículo derecho. A: valva septal de la válvula mitral. B: valva septal de la válvula tricúspide. C: dilatación del anillo tricúspide.

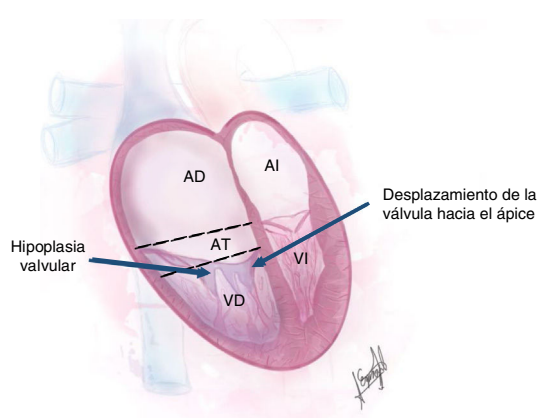


**Figura 2** Fotografía de la cirugía. Se pueden observar el músculo ventricular, las cuerdas tendinosas y la válvula tricúspide. A. Pericardio seroso. B. Grasa epicárdica. C. Músculo papilar. D. Ventrículo derecho.

## Discusión

Las anomalías Ebstein-like se basan en el cumplimiento parcial de los criterios de la anomalía de Ebstein. Las manifestaciones clínicas de estas entidades pueden ser similares, y crear confusión en la ecocardiografía, ya que inicialmente se puede diagnosticar una anomalía de Ebstein, como en este caso; sin embargo, generalmente el diagnóstico de la anomalía Ebstein-like es confirmado después de la cirugía.

Desde el punto ecocardiográfico, la paciente cumplió con los criterios de desplazamiento apical de la valva septal (punto de corte de  $8 \text{ mm/m}^2$ ), pero no cumplió con la redundancia de la valva anterior<sup>5</sup>, la cual es una característica típica de la anomalía de Ebstein. Los hallazgos intraoperatorios mostraron una implantación correcta de las valvas septal, anterior y posterior, aunque los dos primeros estuvieron subdesarrollados, muy delgados y fenestrados (fig. 3).



**Figura 3** Ilustración de los autores que representa la anomalía Ebstein-like de la paciente. Se puede observar el desplazamiento apical de la valva septal de la válvula tricúspide, la dilatación del anillo funcional y la atrialización del ventrículo derecho. AI: aurícula izquierda. AD: aurícula derecha. VI: ventrículo izquierdo. VD: ventrículo derecho. AT: atrialización del ventrículo derecho.

Adicionalmente, se observó drenaje venoso pulmonar anómalo parcial, lo cual pudo contribuir a la dilatación del anillo tricúspide y a la regurgitación venosa (hepatomegalia e ingurgitación yugular).

Las manifestaciones clínicas de la anomalía de Ebstein-like dependen de la magnitud del defecto anatómico, el flujo sanguíneo pulmonar y la asociación entre defectos del *septum* atrial y arritmias. La disnea se explicó por el llenado inadecuado del ventrículo izquierdo por disminución de la precarga, lo cual causó la insatisfacción de la demanda de oxígeno; de igual forma, los signos de falla cardíaca derecha estuvieron asociados. La cianosis, en anomalía de Ebstein y algunos casos de anomalía de Ebstein-Like, se observa cuando está asociada a defectos septales u otras anomalías, como transposición corregida de grandes arterias (TCGA) y atresia valvular pulmonar; no obstante, es infrecuente en adultos. La paciente no reportó ni evidenció episodios sugestivos. Adicionalmente, Ammash *et al.*<sup>6</sup> mencionaron que existen diferentes enfermedades que pueden imitar toscamente una anomalía de Ebstein, en especial en aquellos que presenten dilatación de cavidades derechas e insuficiencia tricúspide significativa, como en este caso.

El diagnóstico de *flutter* auricular y bloqueo completo de rama derecha orientaron a una anomalía de Ebstein debido a su prevalencia en mujeres y a la sintomatología; sin embargo, las arritmias supraventriculares están relacionadas a desórdenes auriculares y a la edad con mayor frecuencia que a una anomalía de Ebstein. Entre los predictores de muerte en anomalía de Ebstein estudiados se destacan el sexo masculino y la ausencia del síndrome de Wolff-Parkinson-White<sup>7</sup>; además, la anomalía de Ebstein está asociada con fibrosis miocárdica<sup>8</sup>, lo cual no ocurrió en la paciente. La ausencia de predictores, el estilo de vida de riesgo y el estrés en la paciente probablemente retrasaron el inicio de los síntomas. Cerca del 95% de pacientes con anomalía de Ebstein bordeando los 50 años de edad sobreviven sin cirugía, y la mitad de los niños con anomalía de Ebstein desarrollarán disnea tipos I o II de la NYHA en la adultez<sup>9</sup>; esto último sería lo que sucedió con la paciente, ya que ella no reportó antecedentes de disnea ni dolor torácico. Finalmente, no hay datos exactos sobre la sobrevida, pero esta es directamente proporcional a la mejoría de la clase funcional de la disnea y de la severidad de la regurgitación tricúspide.

## Conclusión

Este caso destaca la importancia del uso de la ecocardiografía, así como la necesidad de estudios prospectivos acerca de la anomalía de Ebstein-like.

## Financiación

Autofinanciado.

## Conflictos de intereses

Ninguno.

## Agradecimientos

A la Sra. María Campos, quien nos apoyó y dio ánimos constantemente.

## Bibliografía

1. Tassinari S, Martínez-Vernaza S, Erazo-Morera N, Pinzón-Arciniegas NC, Gracia G, Zarante I. Epidemiology of congenital heart diseases in Bogotá Colombia, from 2001 to 2014: Improved surveillance or increased prevalence? *Biomédica*. 2018;38:141–8.
2. Hauck AJ, Freeman DP, Ackermann DM, Danielson GK, Edwards WD. Surgical pathology of the tricuspid valve: a study of 363 cases spanning 25 years. *Mayo Clin Proc*. 1988;63:851–63.
3. Connolly HM, Qureshi MY. Clinical manifestations and diagnosis of Ebstein anomaly. UpToDate [consultado 28 Nov 2018]. Disponible en: [https://www.uptodate.com/contents/clinical-manifestations-and-diagnosis-of-ebstein-anomaly?search=Clinical%20manifestations%20and%20diagnosis%20of%20Ebstein%20anomaly&source=search\\_result&selectedTitle=1~48&usage\\_type=default&display\\_rank=1](https://www.uptodate.com/contents/clinical-manifestations-and-diagnosis-of-ebstein-anomaly?search=Clinical%20manifestations%20and%20diagnosis%20of%20Ebstein%20anomaly&source=search_result&selectedTitle=1~48&usage_type=default&display_rank=1).
4. Dearani J, O’Leary P, Danielson G. Surgical treatment of Ebstein malformation: state of the art in 2006. *Cardiol Young*. 2006;16:12–20, <http://dx.doi.org/10.1017/S1047951106000710>.
5. Reyes KM, Jeng EI, Cooke S, Hall D, Bleiweis M. The Surgical Management of Ebstein Anomaly. *Cardiovascular Innovations and Applications*. 2018;3:13–20.
6. Ammash N, Warnes C, Conolly H, Danielson G, Seward J. Mimics of Ebstein anomaly. *Am Hear J*. 1997;134:508–13.
7. Geerdink L, Kapusta L. Dealing with Ebstein anomaly. *Cardiology in the Young*. 2014;24:191–200.
8. Cieptucha A, Trojnarowska O, Kociemba A, Łanocha M, Barczynski M, Rozmiarek S, et al. Clinical aspects of myocardial fibrosis in adults with Ebstein anomaly. *Heart Vessels*. 2018;33:1076–85, <http://dx.doi.org/10.1007/s00380-018-1141-5>.
9. Hong Y, Moller J. Ebstein anomaly: A long-term study of survival. *Am Heart J*. 1993;125:1419–24.